



UNIVERSIDADE FEDERAL RURAL DE PERNAMBUCO
DEPARTAMENTO DE MORFOLOGIA E FISIOLOGIA ANIMAL
PROGRAMA DE PÓS-GRADUAÇÃO EM CIÊNCIA ANIMAL TROPICAL

ACOMPANHAMENTO ULTRASSONOGRÁFICO DO
DESENVOLVIMENTO EMBRIONÁRIO E FETAL EM CAPRINOS DA
RAÇA MOXOTÓ

EMANUELA POLIMENI DE MESQUITA

Recife, 2014



UNIVERSIDADE FEDERAL RURAL DE PERNAMBUCO
DEPARTAMENTO DE MORFOLOGIA E FISIOLOGIA ANIMAL
PROGRAMA DE PÓS-GRADUAÇÃO EM CIÊNCIA ANIMAL TROPICAL

ACOMPANHAMENTO ULTRASSONOGRÁFICO DO
DESENVOLVIMENTO EMBRIONÁRIO E FETAL EM CAPRINOS DA
RAÇA MOXOTÓ

EMANUELA POLIMENI DE MESQUITA

Dissertação submetida à Coordenação do Curso
de Pós-graduação em Ciência Animal Tropical,
como parte dos requisitos para a obtenção do título
de Mestre em Ciência Animal Tropical.

Orientadora: Profa. Dr^a. Marleyne José Afonso
Accioly Lins Amorim

Co-orientadores: Prof. Dr. Cláudio Coutinho
Bartolomeu
Dr. Sebastião Inocêncio Guido

Recife, 2014

Ficha catalográfica

M582a	Mesquita, Emanuela Polimeni de	
	Acompanhamento ultrassonográfico do	
desenvolvimento	embrionário e fetal em caprinos da raça Moxotó /	
Emanuela	Polimeni de Mesquita. – Recife, 2014.	
	48 f. : il.	
	Orientadora: Marleyne José Afonso Accioly Lins	
Amorim.	Dissertação (Mestrado em Ciência Animal Tropical) –	
	Universidade Federal Rural de Pernambuco,	
Departamento	de Morfologia e Fisiologia Animal, Recife, 2014.	
	Inclui referências e apêndice(s).	
	1. Caprinos 2. Ultrassonografia 3. Gestação	
	4. Placentônios 5. Moxotó I. Amorim, Marleyne José	
Afonso	Accioly Lins, orientadora II. Título	
		CDD 636.089

Dissertação apresentada ao Programa de Pós-graduação em Ciência Animal Tropical, como parte dos requisitos necessários à obtenção do grau de Mestre em Ciência Animal Tropical, outorgado pela Universidade Federal Rural de Pernambuco, à disposição na Biblioteca Central desta Universidade. A transcrição ou utilização de trechos deste trabalho é permitida, desde que respeitadas às normas de ética científica.

Dissertação elaborada por

Emanuela Polimeni de Mesquita

Data de aprovação: ____/____/____

BANCA EXAMINADORA

Prof^a. Dr^a. Marleyne José Afonso Accioly Lins Amorim
Universidade Federal Rural de Pernambuco
Orientadora

Prof. Dr. Cláudio Coutinho Bartolomeu
Universidade Federal Rural de Pernambuco - UFRPE
Avaliador

Dr. Sebastião Inocêncio Guido
Instituto Agrônômico de Pernambuco - IPA
Avaliador

Profa. Dra. Daniela Maria Bastos de Souza
Universidade Federal Rural de Pernambuco - UFRPE
Avaliadora

*“Tudo o que um sonho precisa
para ser realizado é alguém que
acredite que ele possa ser realizado”.*

Roberto Shinyashiki

*Aos meus pais,
pelos momentos de compreensão e apoio dedicados a mim,
durante a minha vida e minha trajetória profissional.*

AGRADECIMENTOS

Aos meus queridos pais, Victor Emanuel e Sarajane, pois eles foram a base para minha formação moral;

A minha irmã Paula, pelo companheirismo;

Meus familiares e amigos;

À professora Marleyne Amorim, por todos os ensinamentos fundamentais à minha formação pessoal e profissional;

Ao professor Cláudio Coutinho, por se dispor a me co-orientar e pelas considerações oportunas durante o desenvolvimento do trabalho;

Ao Instituto Agronômico de Pernambuco (IAP), nas pessoas dos pesquisadores Dr. Antônio Santana e Dr. Sebastião Guido, pelo apoio e disponibilização do espaço e dos animais experimentais;

Ao Dr. Fernando Lucas Mesquita, pesquisador do IAP e Sr. Orlando Bezerra, coordenador da Estação experimental de Sertânia (Fazenda Cachoeira) pelo apoio;

À Myrelle Leal, Ozinaelson Souza, Sr. Ozinael (Zina), Sami, Ênio, Damião, Louro pelo auxílio e dedicação durante o desenvolvimento do experimento;

À Everton, pelo companheirismo e compreensão;

À Joana e D. Sônia, pela amizade e companheirismo;

À Gesika Silva e Aliny Nascimento, por nossa amizade e, também por partilharem dos momentos de construção do conhecimento durante as disciplinas;

À Coordenação de Aperfeiçoamento de Pessoal de Nível Superior – CAPES – pelo apoio financeiro, viabilizando a realização deste estudo;

À Universidade Federal Rural de Pernambuco, pelo apoio e incentivo à minha formação profissional iniciada desde a graduação.

SUMÁRIO

1. INTRODUÇÃO	pág. 13
2. REVISÃO DE LITERATURA	pág. 15
2.1 FUNDAMENTOS DA ULTRASSONOGRAFIA	pág. 15
2.2 ASPECTOS ULTRASSONOGRÁFICOS DO APARELHO REPRODUTOR	pág. 16
2.3 MONITORAMENTO ULTRASSONOGRÁFICO DA GESTAÇÃO	pág. 18
2.4 ESTIMATIVA DE IDADE FETAL ATRAVÉS DA ULTRASSONOGRAFIA EM TEMPO REAL	pág. 19
2.4.1 DIÂMETRO DA VESÍCULA EMBRIONÁRIA E CORDÃO UMBILICAL	pág. 20
2.4.2 DIFERENCIAÇÃO CABEÇA/TRONCO	pág. 21
2.4.3 FREQUÊNCIA CARDÍACA	pág. 22
2.4.4 PLACENTÔNIOS	pág. 22
2.4.5 DIÂMETRO BIPARIETAL	pág. 23
2.4.6 COMPRIMENTO CRÂNIOCAUDAL	pág. 24
2.4.7 DIÂMETRO DO TORÁCICO	pág. 24
2.4.8 DIÂMETRO ABDOMINAL	pág. 25
2.4.9 COMPRIMENTO DO FÊMUR	pág. 25
3. OBJETIVOS	pág. 26
3.1 GERAL	pág. 26
3.2 ESPECÍFICOS	pág. 26
 REFERÊNCIAS	
4. ARTIGO: ACOMPANHAMENTO DO DESENVOLVIMENTO EMBRIONÁRIO E FETAL EM CAPRINOS NA RAÇA MOXOTÓ	pág. 33

APÊNDICES

LISTA DE FIGURAS

- Figura 1 Mensurações de fetos em cabras Moxotó. A. Diâmetro torácico; B. Placentônio; C. Comprimento Crâniocaudal; D. Diâmetro biparietal; E. Embrião e vesícula embrionária; F. diferenciação cabeça/tronco (seta) pág.36
- Figura 2 Correlação entre os parâmetros CCC/placentônios, DBP/CCC, DBP/placentônios, DT/CCC no acompanhamento embrionário/fetal em animais da raça Moxotó pág. 37
- Figura 3 Correlação entre DT/placentônios, DA/placentônios, DT/DBP, DA/DT durante o desenvolvimento embrionário/fetal de animais da raça Moxotó pág. 37
- Figura 4 Médias e erros-padrão de Frequência cardíaca (FC), Comprimento craniocaudal (CCC), Placentônios, Diametro biparietal (DBP), Diâmetro torácico (DT) e Diâmetro abdominal (DA) embrionárias e fetais correlacionadas com idade gestacional em fêmeas nulíparas e pluríparas da raça Moxotó pág. 38
- Figura 5 Médias e erros-padrão de Frequência cardíaca (FC), Comprimento craniocaudal (CCC), Placentônios, Diametro biparietal (DBP), Diâmetro torácico (DT) e Diâmetro abdominal (DA) embrionárias e fetais correlacionadas com idade gestacional em fêmeas com gestações simples e gemelares da raça Moxotó pág. 38
- Figura 6 Médias e erros-padrão de Diâmetro torácico (DT), Circunferência torácica (CT), Diâmetro abdominal (DA), Circunferência abdominal (CA), Comprimento de fêmur (CF), Diâmetro biparietal (DBP), Comprimento craniocaudal (CCC), peso, Frequência cardíaca (FC) e coto umbilical (C.U.) de fetos machos e fêmeas após o nascimento pág.39

LISTA DE TABELAS

- Tabela 1 Médias e erros-padrão de frequência cardíaca (FC), Comprimento craniocaudal (CCC), vesícula embrionária (VE) e placentônios do dia 34 ao dia 149 de gestação em cabras Moxotó pág. 35
- Tabela 2 Médias e erros-padrão das mensurações de cordão umbilical (C.U.), diâmetro biparietal (DBP), diâmetro torácico (DT), diâmetro abdominal (DA) e comprimento de fêmur (CF) dos 41 aos 120 dias de gestação em cabras Moxotó pág. 36
- Tabela 3 Correlação entre diâmetro dos placentônios e idade gestacional em cabras da raça Moxotó pág. 37
- Tabela 4 Médias e erros-padrão de frequência cardíaca, comprimento crânio-caudal, vesícula embrionária e placentônios em embriões e fetos de fêmeas Moxotó que apresentaram gestações simples pág. 46
- Tabela 5 Médias e erros-padrão de cordão umbilical, diâmetro biparietal, diâmetro torácico, diâmetro abdominal e comprimento de fêmur em embriões e fetos de fêmeas Moxotó que apresentaram gestações simples pág.46
- Tabela 6 Médias e erros-padrão de frequência cardíaca, comprimento crânio-caudal, vesícula embrionária e placentônios em embriões e fetos de fêmeas Moxotó que apresentaram gestações gemelares pág.47
- Tabela 7 Médias e erros-padrão de cordão umbilical, diâmetro biparietal, diâmetro torácico, diâmetro abdominal e comprimento de fêmur em embriões e fetos de fêmeas Moxotó que apresentaram gestações gemelares pág.47

LISTA DE ABREVIATURAS E SIGLAS

EMBRAPA - Empresa Brasileira de Pesquisa Agropecuária

MHz - Mega-hertz

mm - Milímetros

DBP - Diâmetro biparietal

CCC - Comprimento craniocaudal

FC – Frequência cardíaca

DT - Diâmetro torácico

DA - Diâmetro abdominal

CF - Comprimento do fêmur

CA – Circunferência abdominal

CT – Circunferência torácica

C.U. – Cordão umbilical

VE – Vesícula embrionária

RESUMO

Pretendeu-se com o presente trabalho avaliar através da fetometria, o desenvolvimento embrionário/fetal em fêmeas da raça Moxotó, visando maiores informações acerca das mensurações e do padrão racial. Foram realizados exames a cada sete dias até os 60 dias de gestação, para avaliação de vesícula embrionária, FC (frequência cardíaca), diferenciação cabeça/tronco, placentônios, cordão umbilical, botões dos membros, CCC (comprimento crâniocaudal), DBP (diâmetro biparietal), DT (diâmetro torácico), DA (diâmetro abdominal) e, após os 60 dias os exames foram realizados com intervalos de 14 dias, sendo avaliados os parâmetros: placentônios, CCC, DBP, DT, DA e comprimento do fêmur (CF). Neste estudo, pôde-se correlacionar o DT/placentônios ($r = 0,94$), DA/placentônios ($r = 0,91$), DBP/CCC ($r = 0,97$), DT/DBP, DA/DT CCC/placentônios, DBP/placentônios e DT/CCC ($r = 0,99$). Foram ainda comparadas as médias e erros-padrão de fêmeas nulíparas e pluríparas, bem como fêmeas que tiveram gestações simples e gêmeas, porém não houve diferença estatística entre elas. Diante dos achados pode-se afirmar houve alta correlação entre Comprimento craniocaudal (CCC), Placentônios, Diametro biparietal (DBP), Diâmetro torácico (DT) e Diâmetro abdominal (DA) no decorrer da gestação. E ainda assegurar que a alta correlação dos placentônios com a idade gestacional possibilita seu uso como parâmetro para a determinação da idade fetal em cabras da raça Moxotó, principalmente em se tratando de animais com gestação avançada, onde há dificuldade de se obter imagens de estruturas fetais devido ao tamanho deste.

Palavras-chave: caprinos, ultrassonografia, gestação, placentônios, Moxotó.

ABSTRACT

This paper aims to evaluate the embryo-fetal development in Moxotó breed animals by using fetal measurement in order to obtain more informations about measures and breed standards. Tests were performed every seven days during the first 60 days of pregnancy to evaluate embryonic vesicle, HR, head/torso differentiation, placentons, umbilical cord, CRL, BPD, TD and AD. After 60 days, the tests were carried out every 14 days, evaluating the following parameters: placentons, crown-rump length (CRL), biparietal diameter (BPD), thoracic diameter (TD), abdominal diameter (AD), vertebral column and femur length. In this study it was possible to correlate TD/placentons ($r=0,94$), BPD/CRL ($r=0,97$), TD/BPD, AD/TD, CRL/placentons, BPD/placentons and TD/CRL ($r=0,99$). The means and standard errors for nulliparous and primiparous females were also compared, as well as for single pregnancy and twin pregnancy animals, but no statistical difference was found. According to the findings, it is possible to state that there was a high correlation between crown-rump length (CRL), placentons, biparietal diameter (BPD), thoracic diameter (TD) and abdominal diameter (AD) during gestation. In addition, it is possible to state that the high correlation between placentons and gestational age allows for its use as a parameter for the determination of the fetal age in Moxoto breed goats, especially when it comes to animals at an advanced gestational age, when it is difficult to obtain images of fetal structures due to its size.

Keywords: goats, ultrasound, pregnancy, ultrasound, placentons, Moxotó.

1. INTRODUÇÃO

A caprinocultura está entre as atividades rurais mais representativas do Nordeste brasileiro, tendo importância social e econômica para a agricultura familiar e para o agronegócio (CUENCA et al., 2008). Esta atividade vem se destacando significativamente na agropecuária brasileira, pois se sobressai por ser fonte de renda, seja como subsistência ou para a exploração comercial.

A caprinovinocultura na região nordeste, que outrora somente apresentava baixo desempenho produtivo decorrente da ausência marcante de tecnologia, tem experimentado na atualidade progresso significativo na qualidade genética dos rebanhos em função do emprego de técnicas reprodutivas que têm motivado a substituição do modelo tradicional de criação pelo mais tecnificado que objetiva a produção em escala de agronegócio (BANDEIRA et al., 2004).

Desse modo, também crescem as necessidades por profissionais qualificados, bem como, a utilização de técnicas que visem à melhoria produtiva e reprodutiva nos rebanhos, como inseminação artificial, transferência de embriões (BANDEIRA et al., 2004), diagnóstico precoce de gestação (MORAES et al., 2008), sexagem fetal (SANTOS et al., 2007) entre outros. Estas técnicas permitem acelerar o melhoramento genético dos rebanhos, contribuindo para o aumento da fertilidade e da prolificidade.

O uso racional de técnicas da reprodução pode repercutir diretamente, sobre a eficiência reprodutiva dos animais, pois se fazer uso destas, com foco na produção, garantindo a sobrevivência e o desenvolvimento das crias, e contribuindo positivamente para o desempenho produtivo dos rebanhos (SIMPLÍCIO, FREITAS e FONSECA, 2007).

Em condições de manejo inadequadas, as perdas reprodutivas podem ser enormes, refletidas a partir de abortos, natimortos e nascimento de animais fracos, sendo uma alternativa importante a separação das fêmeas gestantes das não gestantes (WANI et al., 1998), facilitando o manejo adequado a cada situação (DOIZE et al., 1997).

Com o advento da ultrassonografia em tempo real a maior parte desses entraves deixou de existir (BUCKRELL, 1988) e tornou-se a técnica de eleição para o diagnóstico

de prenhez em pequenos ruminantes (CHALHOUB e RIBEIRO FILHO, 2002; CHALHOUB et al., 2005).

Dentre as vantagens da ultrassonografia em tempo real, ressaltam-se a eficácia em que o diagnóstico de gestação pode ser feito em relação à data da cobertura, da IA ou da transferência de embrião (HAIBEL, 1990; ISHWAR, 1995). O conhecimento da idade gestacional e o número de fetos favorece a implementação de práticas de manejo sanitário e nutricional (CHALHOUB et al., 2005).

A utilização da ultrassonografia permite ainda, além da identificação do sexo fetal, maiores detalhes das estruturas fetais, assim como, o diagnóstico da gestação, permitindo separar os animais prenhes e animais vazios. Diminuindo os gastos com animais não gestantes ou até mesmo direcionando para tratamentos que possam melhorar as condições reprodutivas do rebanho.

Através das avaliações ultrassonográficas pode-se caracterizar uma gestação e a idade gestacional de acordo com os seguintes achados: presença de líquido intrauterino, visualização da vesícula embrionária, detecção de pelo menos um embrião, visualização dos placentônios, batimentos cardíacos, identificação da membrana amniótica, diferenciação da cabeça e tronco, identificação do botão germinativo dos membros, movimentos do concepto e delimitação do cordão umbilical (CHALHOUB e RIBEIRO FILHO, 2002).

Diante da escassez de informações em raças nativas da espécie caprina, este trabalho teve como objetivo, descrever o desenvolvimento embrionário e fetal, bem como, placentário da raça Moxotó, através da ultrassonografia em tempo real, sendo estimulado pelo interesse na preservação desta raça, contribuindo significativamente para o estudo da reprodução da mesma.

2. REVISÃO DE LITERATURA

Atualmente a ultrassonografia é um dos principais métodos de diagnóstico de gestação, bem como, de patologias do trato reprodutivo (GONZALEZ-BULNES; PALLARES, VAZQUEZ, 2010), cujo uso tem obtido grandes avanços na Medicina veterinária e muito utilizada na medicina humana (LEE et al, 2005). Trata-se da formação de imagens através das propriedades físicas de difusão do som, permitindo a visualização e estudo de estruturas anatômicas internas (GONZALEZ-BULNES; PALLARES, VAZQUEZ, 2010). Essa técnica é de grande interesse pelas suas diversas vantagens, pois se trata de um método não invasivo em relação a outros exames, sendo uma ferramenta de grande importância para a criação e manejo reprodutivo dos animais de produção.

2.1 FUNDAMENTOS DA ULTRASSONOGRAFIA

As propriedades piezoelétricas dos cristais presentes nos transdutores de ultrassom são responsáveis pela emissão e captação de ondas ultrassônicas. Essas ondas sonoras de alta frequência que são refletidas pelas várias interfaces dos tecidos e, retorna através de ecos. Estes são captados pelo transdutor e convertidas em energia elétrica, sendo exibidas no monitor em forma de imagem apresentando várias tonalidades da cor cinza, formadas a partir da variação de intensidade com que as estruturas refletem ou não o eco (SANTOS et al., 2004).

A qualidade da imagem e as tonalidades de cinza variam de acordo com o equipamento escolhido, sendo a escolha do tipo de equipamento um pré-requisito fundamental para a qualidade da imagem. A opção do transdutor deve atender as necessidades do método a ser empregado. Em seguida, deve-se fazer a opção pelo tipo de transdutor que se deve empregar. Esses podem ser classificados de acordo com a organização dos cristais como: matriz linear, setorial ou convexo (GONZALEZ-BULNES; PALLARES e VAZQUEZ, 2010).

Os transdutores de matriz setorial estão sendo substituídos por transdutores convexos. Já os lineares são retangulares, os cristais dispostos em linha, formando uma imagem fácil de ser visualizada e possuem custo reduzido. Nos convexos, os cristais são colocados em curva, permitindo a digitalização de uma área maior com um conjunto menor, de modo que eles requerem menos superfície de contato (GONZALEZ-BULNES; PALLARES; VAZQUEZ, 2010).

As frequências utilizadas podem estar no intervalo de 1-18 MHz, mas o habitual, na veterinária é de 3,5-12 MHz. Frequências mais elevadas têm um comprimento de onda correspondentemente menor, no entanto a qualidade da imagem é melhor (PIERSON et al., 1988).

Para pequenos ruminantes, as frequências utilizadas para o exame transabdominal, são entre 3,5 - 5 MHz e transretal, 7,5 - 10 MHz. O resultado é observado na tela do aparelho como uma imagem em escala de cinza, variando do branco ao preto, e as diferentes ecotexturas dos tecidos estudados têm denominações específicas, dependendo das características de ecogenicidade (PIERSON et al., 1988).

Assim, os tecidos ou substâncias, como urina, fluido folicular entre outros permitem que as ondas sonoras os penetrem, não produzindo ecos, sendo assim chamados de anecóica ou anecogênica e suas imagens aparecem em preto na tela. Já tecidos como osso ou colo do útero refletem intensamente as ondas produzindo, assim, um eco intenso, e, conseqüentemente uma imagem branca, denominada de hiperecóica ou hiperecóide. Tecidos, como ovário, que refletem proporções intermediárias de ondas de ultrassom são chamadas ecóicas ou ecogênicas e suas imagens aparecem em diferentes tons de cinza na tela (PIERSON et al., 1988).

2.2 ASPECTOS ULTRASSONOGRÁFICOS DO APARELHO REPRODUTOR

A avaliação reprodutiva pode ser realizada através do exame transretal, para avaliação de tubas uterinas e corpo do útero. O útero não gravídico está totalmente involuído e, sua estrutura muscular permite a formação de uma imagem cuja ecogenicidade depende do tônus e do conteúdo luminal (GONZALEZ-BULNES; PALLARES; VAZQUEZ, 2010).

Os ovários podem ser visualizados como uma forma elíptica com esboço hiperecótico, mas a identificação de suas estruturas depende do conhecimento e experiência do profissional (SIMÕES et al, 2005). Em fêmeas que se encontram no anestro o ovário é pequeno e contém folículos entre um e cinco milímetros. Devido ao fluído no antro, os folículos são identificados como estruturas anecóicas com esboço esférico suave (GONZALEZ-BULNES; PALLARES; VAZQUEZ, 2010).

O exame de ultrassonografia permite a identificação de situações de infertilidade ou esterilidade, e o precoce tratamento e recuperação, facultando também a opção de um descarte oportuno, facilitando o manejo reprodutivo do rebanho (ABREU et al., 2007; GRANADOS et al., 2006). Através do diagnóstico de gestação, pode agregar valor ao comércio de animais à medida que o tipo de gestação é definido, pois permite organizar e planejar o plano nutricional em fêmeas com gestação simples ou múltipla (BANDEIRA, 2004).

A gestação pode ser dividida em três períodos, sendo o primeiro, denominado fase zigoto, que está compreendido desde a fecundação até o desenvolvimento das membranas primitivas (HAFEZ e HAFEZ, 2004). O segundo é o período embrionário, compreendido entre 11º e o 34º dia de gestação, onde ocorre diferenciação dos principais tecidos, órgãos e sistemas (ISHMAR, 1995). O terceiro é o período fetal, mais longo que os outros, que se estende do 35º dia de gestação até o parto e, se caracteriza pelo crescimento e pelas modificações da forma do feto (ISHMAR, 1995; CHALHOUB, 2001).

A presença de líquido intrauterino é geralmente o primeiro indicativo de gestação, entretanto, nem sempre ocorre em forma de vesículas, podendo ser confundido com líquido proveniente da fase estrogênica (AZEVEDO et al., 2001) ou mesmo com casos de hidrometra (LÊGA e TONIOLO, 1999).

A técnica mais utilizada para o diagnóstico precoce da gestação é a ultrassonografia em Modo-B transretal, que envolve a inserção de uma probe de ultrassom fixa por um tubo extensor rígido. A utilização de gel entre o transdutor e uma proteção de plástico descartável, permitir uma imagem de melhor qualidade (NEVES, 2002). A superfície de digitalização da sonda é posicionada em contato direto com a parede ventral do reto, permitindo a visualização de estruturas no interior, ou cranial para a visualização da cavidade pélvica (MUELLER, 2001). A probe deve ser

introduzida no reto de maneira perpendicular a região abdominal ventral, com o auxílio de gel hidrossolúvel (GONZALEZ-BULNES; PALLARES; VAZQUEZ, 2010).

O transdutor deve ser avançado suavemente até que a bexiga torne-se visível no monitor, sendo visualizada como uma estrutura anecóica (GONZALEZ-BULNES; PALLARES; VAZQUEZ, 2010). O corpo do útero pode ser localizado dorsalmente em relação à vesícula urinária. A posição do útero varia de acordo com a quantidade de urina na vesícula urinária, tamanho do útero, idade do animal e número de parições (GONZALEZ-BULNES; PALLARES; VAZQUEZ, 2010).

Todo o trato reprodutivo deve ser inspecionado movendo a sonda suavemente para trás e no sentido anti-horário. Às vezes se faz necessário promover compressão sob o abdômen, para obter o útero dentro do campo de alcance do transdutor (AMER, 2010). Para exames transretais a frequência pode variar de 7,5-10 MHz e para transabdominais entre 3,5-5 MHz (PIERSON et al., 1988), para determinação da viabilidade da gestação por observação do batimento cardíaco e número de fetos aos 50 e 30 dias, respectivamente. (ACPA, 2003 apud TORRES, 2008).

Em se tratando de um preciso diagnóstico de gestação, para assegurar a eficácia do manejo reprodutivo de um rebanho (HOLMES et al., 2002), pode-se utilizar de diversos meios disponíveis para o diagnóstico de gestação em caprinos. Nesse ponto, a ultrassonografia merece destaque, pois além de ser não invasivo, alia precocidade e acurácia (LIMA et al., 2006).

2.3 MONITORAMENTO ULTRASSONOGRÁFICO DA GESTAÇÃO

A ultrassonografia em tempo real em modo-B é utilizada no diagnóstico de gestação é utilizada em todas as espécies, podendo ser realizada por via transabdominal e transretal. Trata-se de uma técnica não invasiva e precisa para diagnosticar a gestação, bem como, permite estudar o desenvolvimento embrionário e fetal (PADILLA-RIVAS, SOHNREY e HOLTZ, 2005; KAULFUSS et al., 1995).

A partir dos 18 dias após a cobertura é possível à visualização de imagem anecóica sugerindo a presença de vesícula, através da ultrassonografia transretal e aos 22 dias de gestação por exame transabdominal (PADILLA-RIVAS, SOHNREY e HOLTZ, 2005).

Em seu trabalho, Moraes et al. (2008), visualizaram por via transretal a vesícula embrionária no 16º dia de gestação em 5% dos animais e ao 22º dia, em 3,3%. Já a visualização do embrião foi em torno do 18º dia em 1,7% dos animais e, ao 26º dia em 5,3%.

A melhor eficácia com a ultrassonografia transabdominal é obtida entre o 40º dia e o 75º dia após a cobertura ou inseminação artificial enquanto, a transretal já é eficaz entre o 25º dia e o 30º dia (HAIBEL, 1990; ISHWAR, 1995).

Em caprinos, vesículas não ecogênicas são detectadas aos 18-21 dias de gestação usando exame transretal (MARTINEZ; BOSCH; BOSCH, 1998) e, 22-26 dias no transabdominal (PADILLA-RIVAS; SOHNREY; HOLTZ, 2005).

Baxter e Ward (1997) comprovaram em seu trabalho que o uso da ultrassonografia para diagnosticar precocemente a gestação não aumentou a taxa de mortalidade fetal, sendo possível a visualização da presença de embrião, sem a manipulação física direta do sistema reprodutor gravídico diminuindo o risco de induzir mortalidade embrionária.

Os batimentos cardíacos podem ser visualizados a partir do 24º dia de gestação (MORAES et al., 2008) ou no 18º dia com a utilização de transdutor com frequência de 7,5 MHz por via transretal (SCHRICK e INSKEEP, 1993).

A utilização da ultrassonografia tem permitido o diagnóstico de gestação em cabras entre 25 e 120 dias de gestação, sendo utilizada para tanto os métodos designados de Modo-A, sistema Doppler e o Modo-B em tempo real. Todos os três métodos podem ser usados em condições de campo. A precisão do diagnóstico, o tempo despendido para a realização do exame e a acurácia na determinação do número de fetos e sua idade variam entre as três técnicas e dependem da sensibilidade do equipamento usado, além da qualificação e experiência do profissional. Entretanto, independente do método a ser usado deve-se atentar para proceder a um jejum hídrico e alimentar de, pelo menos, 12 horas (HAIBEL, 1990; ISHWAR, 1995).

2.4 ESTIMATIVA DE IDADE FETAL ATRAVÉS DA ULTRASSONOGRAFIA EM TEMPO REAL

Em caprinos e ovinos a ultrassonografia tem sido empregada para mensurar parâmetros embrionário/fetais e placentários, visando à determinação da idade gestacional em diversas raças, através da elaboração de modelos matemáticos (TEIXEIRA et al., 2009).

Abdelghafar et al. (2007), desenvolvendo experimentos com cabras Saanen, realizaram mensurações do comprimento craniocaudal de fetos dos 46 aos 67 dias de gestação, observando uma alta correlação entre este parâmetro e a idade gestacional. Em ovinos, o diâmetro da vesícula embrionária tem sido mais empregado, Ramos et al. (2007), realizando algumas medidas da vesícula embrionária, tais como área, comprimento, eixo transversal e vertical maior alcançaram correlações significativas entre estes parâmetros e a idade gestacional.

Em caprinos, a partir dos 40 dias de gestação, é possível a diferenciação do embrião em cabeça, corpo e membros. Desta forma, a ossificação e as mudanças nos padrões de ecogenicidade das estruturas fetais e líquido amniótico podem auxiliar na estimativa da idade fetal (LÉGA et al., 2007). Segundo Haibel (1988), o tamanho da cabeça fetal pode ser uma boa referência para o conhecimento da idade gestacional, apresentando um crescimento linear durante o segundo trimestre da gestação em cabras leiteiras.

Na espécie ovina, o dia de identificação do botão dos membros anteriores e posteriores é bastante variável podendo ocorrer entre 29º e o 41º de gestação (AZEVEDO et al., 2001; CHALHOUB et al., 2001).

Segundo Chalhoub (2001), o movimento fetal é caracterizado por rápido deslocamento e lento retorno, podendo ser observado a partir dos 30 dias (MORAES et al., 2008).

2.4.1 DIÂMETRO DA VESÍCULA EMBRIONÁRIA E CORDÃO UMBILICAL

Áreas não ecogênicas no interior do útero com presença de fluido, bem como a presença do concepto, são a indicativos e confirmam a prenhez (SUGUNA et al., 2008).

Teixeira et al. (2009) caracterizou as imagens ultrassonográficas das vesículas embrionárias, como sendo estruturas anecóicas com formato circular ou elíptico

contendo o embrião/feto, sendo essas visualizadas nos exames transretais quanto transabdominais.

A acurácia da ultrassonografia durante os estágios iniciais da gestação é baixa, por causa dos falsos negativos, devido vesícula trofoblástica não ser detectada em alguns casos. Ou falsos positivos atribuídos ao acúmulo de fluídos no lúmen uterino em casos patológicos (BUCKRELL et al., 1986).

A vesícula embrionária pode ser mensurada através de seu maior diâmetro no lúmen uterino (SUGUNA et al., 2008). E, segundo Amer (2010), possui características não ecogênicas, medindo cerca de 1cm de diâmetro no lúmen uterino aos $19,5 \pm 0,3$ dias após a cobertura. Mais tardiamente, Padilla-Rivas et al. (2005) detectaram as vesículas embrionárias através de transretal com 1 cm de diâmetro aos 21,9 dias de gestação, em cabras da raça Boer.

Em seu trabalho Moraes et al. (2008), visualizaram a vesícula embrionária aos $18,6 \pm 1,4$ dias de gestação.

Aos 27-30 dias de gestação pode-se determinar se a gestação é simples ou gemelar com maior segurança.

O diâmetro do cordão umbilical pode ser mensurado através da imagem pode ser medido através da secção transversal do cordão umbilical no âmnio antes da sua divisão (REVOL e WILSON, 1991).

Em seu estudo Karen et al. (2009) também utilizaram a secção transversal do cordão umbilical para a mensuração deste e correlacionaram com a idade gestacional ($r^2 = 0,92$). Diferente dos achados encontrados por Gonzalez et al. (1998) cuja correlação foi de 0,72 em ovelhas. Este foi visualizado por Moraes et al. (2008) pela primeira vez aos $35,1 \pm 1,5$ dias pós-cobertura em ovelhas da raça Santa Inês.

2.4.2 DIFERENCIAÇÃO CABEÇA/TRONCO

A diferenciação cabeça/tronco pode ser observada entre os dias 30 e 37 de gestação (MORAES et al., 2008) e, na raça Bergamária, aos 28,4 dias em média (CHALHOUB, 2000).

Porém vale considerar fatores de raça e linhagem, pois estes fatores podem influenciar no desenvolvimento embrionário-fetal (MORAES et al. 2008) .

2.4.3 FREQUÊNCIA CARDÍACA

A frequência cardíaca pode ser mensurada usando a técnica de modo-M. Após a identificação do coração fetal pelo modo-B da ultrassonografia, uma tela dividida é usada para visualizar os modos B e M simultaneamente. Quando uma imagem de modo-M adequada for obtida, a imagem é congelada (CURRAN e GINTHER, 1995).

A duração do tempo é determinada medindo a distância entre duas ondas do coração na tela de ultrassom e, o ritmo cardíaco foi calculado automaticamente pelo scanner de ultrassom (CURRAN e GINTHER, 1995).

Em ovinos mestiços, detectaram-se batimentos cardíacos a partir do 18º dia de prenhez com a utilização de transdutor com frequência de 7,5 MHz por via transretal (SCHRICK e INSKEEP, 1993). Já Calamari et al. (2002), afirmaram poder visualizar batimentos cardíacos aos 21 dias de gestação utilizando transdutor de 5 MHz por via transretal.

A frequência cardíaca atingiu valores durante a gestação que variaram de 208 a 226 batimentos por minuto (LÉGA et al., 2003). Porém Moreno et al. (1996), comentam que à medida que se aproxima o momento do parto, esta frequência diminui.

2.4.4 PLACENTÔNIOS

Os placentônios podem ser detectados por ultrassonografia transretal utilizando um transdutor linear de 5 MHz com 28-30 dias pós-cobertura em ovinos. Essas estruturas podem ser visualizadas como pequenas áreas ecogênicas na superfície do endométrio no início da gestação (BUCKRELL, 1988). Posteriormente, essas estruturas são observadas com a superfície côncava, direcionadas para o lúmen uterino. A

mensuração ultrassonográfica dos placentônios durante a gestação oferece um meio de determinar a idade gestacional (DOIZÉ et al. 1997).

Aos 20 dias de gestação, pode-se observar o aparecimento de placentônios (MORAES et al., 2008), estes podem ser vistos como pequenos nódulos, utilizando o transdutor transretal (CLOETE, 1939).

Doizé et al. (1997) objetivaram determinar a idade gestacional em cabras e ovelhas por mensuração dos placentônios, utilizando o aparelho na frequência de 5 MHz, concluindo que a ultrassonografia transretal permitiu acompanhar o desenvolvimento e mensurar o tamanho destes, cujo crescimento rápido se deu entre 70 a 90 dias de gestação em cabras e ovelhas, permitindo que o tamanho dos placentônios possa ser utilizado como indicador da idade gestacional neste animais.

Foi obtida correlação de 0,81 entre o tamanho dos placentônios e a idade fetal ($r = 0,81$). Estas estruturas apesar de acessíveis, uma vez que se localizam junto da parede uterina, e possam ser perfeitamente visualizados, mas, não permitem uma estimativa exata da idade fetal (ABREU et al., 2007).

2.4.5 DIÂMETRO BIPARIETAL

O crânio é facilmente mensurado em pequenos ruminantes, utilizando a ultrassonografia durante o segundo terço de gestação, e a idade pode ser indicada através do DBP em várias raças de cabras, ovelhas e veados (HAIBEL e FUNG, 1991).

Essa medida pode ser determinada congelando a imagem e, com os marcadores de distância do ultrassom de um osso parietal para o outro (Diâmetro biparietal – DBP), (HAIBEL, 1988; SANTOS, 2005).

Pode ser realizada a partir dos 40 aos 109 dias, a digitalização do crânio, a qual é feita nos planos axial e transversal (AMER, 2010).

Após 100 dias de gestação, o líquido uterino em ruminantes reduz proporcionalmente em relação ao tamanho do feto, acarretando dificuldade em se obter imagens simétricas (CHALHOUB et al., 1998).

Souza (2000) verificou sem dificuldades, em condições semelhantes, em caprinos, que o diâmetro biparietal variou de 10 mm a 68 mm entre e 41 e 133 dias de gestação. Em ovelhas, o DBP variou de 7,5 a 10 mm no 40º dia, 23-26 mm por volta do

70° e 40-45 mm no 100° dia de gestação, de acordo com resultados obtidos por Kähn (1994).

2.4.6 COMPRIMENTO CRÂNIOCAUDAL

O Comprimento crâniocaudal (CCC) é determinado pela linha traçada entre a porção anterior do crânio (osso occipital) até a base da cauda (SANTOS et al., 2005) e, pode ser medido entre os dias 40-89 de gestação. Esse critério é muito utilizado na medicina humana (AMER, 2010; KAREN et al., 2009).

Essa medida é determinada de acordo com o maior comprimento da massa embrionária ou fetal. E, após a divisão cabeça/tronco, esta foi mensurada da parte superior do crânio até a base da cauda (REVOL e WILSON, 1991).

Em caprinos, o CCC foi de 6 a 78 mm entre os dias 27 e 56 de gestação (SOUZA, 2000). Porém, com aproximadamente 60 dias de gestação, os fetos caprinos e ovinos ultrapassam 10 cm de CCC, impossibilitando a mensuração (KAHN, 1994 apud MESSIAS, 2002).

2.4.7 DIÂMETRO TORÁCICO

O DT é determinado pela distância entre os bordos ecogênicos das últimas costelas em corte horizontal (LEE et al., 2005), ou mensurado pelo comprimento da cavidade torácica em plano horizontal, passando pelo centro do coração (ABREU et al., 2007).

Lenz et al. (1993), utilizaram transdutor de 5 MHz e constataram que o diâmetro e a profundidade do tórax, apresentaram coeficientes de correlação (r) de 97,4 e 98,8%, respectivamente.

Em seu estudo Abreu et al. (2007) obtiveram alta correlação entre o diâmetro torácico e a idade fetal ($r = 0,96$) em caprinos da raça Serrana. O diâmetro torácico tem

como principal vantagem à facilidade em obter quando comparado a outras estruturas fetais. Chalhoub et al. (2000) também realizaram exames para avaliação do desempenho ultrassonográfico em cabras e, concluíram que a partir do 26º dia de gestação, o diâmetro torácico constitui uma forma para estimar a idade gestacional.

2.4.8 DIÂMETRO ABDOMINAL

Vários autores descrevem a forma de abordagem acerca do Diâmetro Abdominal (DA), de acordo com SANTOS et al. (2005), esta medida é determinada pela maior distância entre os bordos do tronco, obtidos na altura do cordão umbilical, os autores Aiumlamai et al. (1992), determinam que esta avaliação do feto deve ser medida a partir da coluna vertebral ventral do abdome.

Em um experimento realizado por Souza (2000), a medida do abdome revelou-se um método de fácil execução, além de fornecer resultados satisfatórios, observou-se em caprinos, uma variação no Diâmetro abdominal (DA) de 9 a 110 mm entre 41 e 130º dia de gestação.

2.4.9 COMPRIMENTO DO FÊMUR

O comprimento dos ossos longos e o número dos centros de ossificação apendiculares dos fetos podem ser utilizados para determinar a idade a partir de 50 dias de gestação (RICHARDSON et al., 1976).

O Comprimento do fêmur (CF) é mensurado pela distância entre cada extremidade deste osso em plano longitudinal (ABREU et al., 2007). Nesse estudo, verificaram ainda que o tamanho deste constitui um parâmetro confiável da estimativa da idade fetal durante o 2º terço de gestação em cabras ($r = 0.96$). O fêmur foi um dos ossos longos mais facilmente identificáveis quando a apresentação do feto era posterior, à posição do transdutor.

A avaliação do crescimento fetal em caprinos por ultrassonografia pelas vias transretal e transabdominal com transdutor de 5 MHz, demonstraram que as

mensurações fetais do CCC, DBP, DA e CF apresentaram altas correlações positivas com a idade gestacional (SOUZA, 2000).

Desse modo, pode-se afirmar que a ultrassonografia se tornou um método importante para avaliação reprodutiva, bem como, da viabilidade embrionária/fetal, permitindo também a verificação da idade gestacional através de mensurações de estruturas placentárias e fetais.

3. OBJETIVOS

3.1 GERAL

Avaliar os padrões de mensurações embrionários, fetais e placentários em cabras Moxotó durante a gestação.

3.2 ESPECÍFICOS

- Acompanhar o crescimento de embriões, fetos e de suas estruturas placentárias durante a gestação de cabras Moxotó através de exames ultrassonográficos;
- Acompanhar e avaliar a maturação dos anexos fetais e desenvolvimento uterino em cabras Moxotó;

4. REFERÊNCIAS

ABDELGHAFAR, R. M.; AHMED, B. H.; BAKHIET, A. O. Ultrasonic measurements of crownrump length and bi parietal diameter to predict gestational age in Saanen goats. **Journal of Animal and Veterinary Advances**, v. 6, p. 454-457, 2007.

ABREU, D.; ALMEIDA, J.C.; SILVA, S.; AZEVEDO, J.; FONTES, P.; SIMÕES, J. Estimativa da idade fetal por ultra-sonografia em cabras da raça Serrana. **REDVET-Revista electrónica de Veterinaria**, v. 8, n. 2, 2007.

AIUMLAMAI, S.; FREDRIKSSON, G.; NILSFORS, L. Real-time ultrasonography for determining the gestational age of ewes. **Vet. Rec.** v.131, p.560-562, 1992.

AMER, H. A. Ultrasonographic assessment of early pregnancy diagnosis, fetometry and sex determination in goats. **Anim. Reprod. Sci.** 117, p. 226-231, 2010.

AQUINO, I. S. **Como escrever artigos científicos: sem arroteio e sem medo da ABNT**. São Paulo: Ed. Saraiva, 2010. 126p.

AZEVEDO, A.; CHALHOUB, M.; FURST, R.; MOURA NETO, A. V.; RIBEIRO NETO, A. I. Momento de detecção ultra-sonográfica de algumas características do concepto do ovino Santa Inês do 20º ao 46º dia de prenhez. **Rev. Bras. Reprod. Anim.**, v. 25, n.2, p.147-148, 2001.

BANDEIRA, D. A.; SANTOS, M. H. B.; CORREIO NETO, J.; NUNES, J. F. Aspectos gerais da caprino-ovinocultura no Brasil e seus reflexos produtivo e reprodutivo. In: SANTOS, M. H. B.; OLIVEIRA, M. A. L.; LIMA, P. F. **Diagnóstico de gestação na cabra e na ovelha**. São Paulo: Varela, 2004. p. 85-96.

BAXTER, S.J.; WARD, W.R. Incidence of fetal loss in dairy cattle after pregnancy diagnosis using an ultrasound scanner. **Vet. Rec.**, n. 140, p. 287-288, 1997.

BUCKRELL, B. C.; BONNETT, B. N.; JOHNSON, W. H. 1986. The use of real-time ultrasound rectally for early pregnancy diagnosis in sheep. **Theriogenology**. 25, p. 665-673.

BUCKRELL, B. C. applications of ultrasonography in reproduction in sheep and goats. **Theriogenology**, 29, p.71-84. 1988.

CALAMARI, C. V.; FERRARI, S.; LEINZ, F. F.; RODRIGUES, C. F. C.; BIANCHINI, D. Acurácia da ultrassonografia transretal para diagnóstico precoce de gestação em ovelhas. **Rev. Bras. Rep. Anim.**, v.26, n.3, p.258-259, 2002.

CHALHOUB, M.; ALMEIDA, A. K.; RIBEIRO FILHO, A. L. Emprego da ultrasonografia como estratégia do manejo reprodutivo em ovinos e caprinos. *In*: Congresso Brasileiro de Reprodução Animal, 16, Goiânia, GO. **Anais ...** Belo Horizonte: CBRA, 2005. 3p. 2005.

CHALHOUB, M.; PRESTES, N. C.; LOPES, M. D.; Relação entre comprimento craniocaudal e diâmetro da vesícula embrionária/fetal com idade de gestação por meio de avaliação ultra-sonográfica em ovino da raça Bergamácia. **Arquivo Brasileiro de Medicina Veterinária e Zootecnia**. v.53, n. 1, p. 71-77, 2001.

CHALHOUB, M.; RIBEIRO FILHO, A. L. Diagnóstico de gestação em pequenos ruminantes por ultra-sonografia de tempo real. **Revista Brasileira de Reprodução Animal**, supl. 5, p. 27-30, 2002.

CLOETE, J. H. L. Prenatal growth in the Merino sheep. **Ond. J. Vet. Of Sci. Anim. Ind.**, v. 13, p.417-557, 1939.

CURRAN, S.; GINTHER, O. J. M-mode ultrasonic assessment of equine fetal heart rate. **Theriogenology**. v.44, p.609-617, 1995.

CUENCA, M. A. G.; MARTINS, E. C.; SANTOS, A. S.; MUNIZ, E. N.; SANTOS R. P. C.; GONSÁLES, E. O. 2008. EMBRAPA CAPRINOS E OVINOS. Caracterização do consumo das carnes caprina e ovina na cidade de Salvador. Sobral: **Embrapa Caprinos e Ovinos**, 21p.

DOIZE, F., VAILLANCOURT, D., CARABIN, H., BELANGER, D., 1997. Determination of gestational age in sheep and goats using transrectal ultrasonographic measurement of placentomes. **Theriogenology**. V.48, n.3, p.449-460, 1997.

GONZALEZ, B. A.; SANTIAGO, M. J.; LÓPEZ, S. A. Estimation of foetal development in Manchega dairy ewes by transrectalultrasonographic measurements. 1998. **Small Rum. Res.** 27, p.243-250.

GONZALEZ-BULNES, A.; PALLARES, P.; VAZQUEZ, M. I.; ultrasonographic imaging in small ruminant reproduction. **Reprod. Dom. Anim.** v.45, supl. 2, p. 9-10, 2010.

GRANADOS, L. B. C.; DIAS, A. J. B.; SALES, M.P. **Aspectos gerais da reprodução de caprinos e ovinos.** 1º ed. Campos dos Goytacazes – Projeto PROEX/UENF, 2006.

HAFEZ, E.S. E.; HAFEZ, B. **Reprodução Animal.** Tradução: original Renato Campanarut Barnabé - Barueri, SP. 7ª ed., 2004, 513p.

HAIBEL, G. K. Real-time ultrasonic fetal head measurement and gestational age in dairy goats. **Theriogenology**, v. 30, p. 1053-1057, 1988.

HAIBEL, G. K. Use of ultrasonography in the productive management of sheep and goats. **Vet Clin North Am Food and Anim Pract**, v.6, p.597-613, 1990.

HAIBEL, G. K.; FUNG, E. D. Real time ultra-sonic biparietal diameter measurement for the prediction of gestacional age in lhamas. **Theriogenology**, v. 35, n.4, p.683-687, 1991.

HOLMES, C.W.; BROOKES, I.M.; GARRICK, DJ; et al. Milk production from pasture: principles and practices. **Massey University.** 1(1). 2002.

ISHWAR, A. K. Pregnancy diagnosis in sheep and goats: a review. **Small Ruminant Research**, v.17, n.14, p. 37-44, 1995.

KAHN, W. Veterinary reproductive ultrasonography. Germany: Mosby-wolfe, 256p., 1994. In: MESSIAS, J. B. Estimativa do peso fetal caprino (*Capra hircus* L., 1785) através de medidas obtidas por ultrassonografia e paquímetro. **Dissertação.** Universidade Federal Rural de Pernambuco. 67p. 2002.

KAREN, A. M.; FATTOUH, E. M.; ABU-ZEID, S. S. Estimation of gestational age in Egyptian native goats by ultrasonographic fetometry. **Anim. Reprod. Sci.** 114, p.167-174, 2009.

KAULFUSS, K.H., UHLICH, K., GUILLE, U. Transrectal ultrasound of ovine embryonic and foetal development in different breeds. **Reprod. Dom. Anim.**, v.30, p.446, 1995.

LEE, Y., LEE, O., CHO, J., SHIN, H., CHOI, Y., SHIM, Y., CHOI, W., SHIN, H., LEE, D., LEE, G., SUIN, S. Ultrasonic measurement of fetal parameters for estimation of gestational age in Korean Black Goats. **Journal of Veterinary Medicine Science** v. 67, p. 497-502, 2005.

LÊGA, E.; TONIOLLO, G. H.; OLIVEIRA, J. A.; RESENDE, K. T.; RODRIGUES, V. Determinação da idade fetal por meio da técnica ultra-sonográfica de fetometria e de morfologia fetal em cabras. **Arquivo Brasileiro de Medicina Veterinária e Zootecnia**, v. 59, p. 851-856, 2007.

LÊGA, E.; TONIOLO, G.; Hidrometra na espécie caprina. **Rev. Bras. Reprod. Anim.**, v.23, n. 3, p.446-447, 1999.

LENZ, M. F.; DRADJAT, A. Real ultrasonography for pregnancy diagnosis and foetal aging in fallow deer. **Theriogenology**, v.70,n.10, p.373-375, 1993.

LIMA R.F., ALBUQUERQUE F.H.M.A.R., BORGES I., HENRY J. M., ROGERIO C.P., SILVA T.P.G., MACEDO JUNIOR G.L., SILVA A.G.M., CARMO M.P. e FERREIRA M.I.C. 2006. Eficiência do uso do ultrassom para quantificação fetal e diagnóstico de gestação em ovelhas santa Inês. **Zootec**, 2006.

MARTINEZ, M. F.; BOSCH, P.; BOSCH, R. A. 1998. Determination of early pregnancy and embryonic growth in goat by transrectal ultrasound scanning. **Theriogenology**. 49, p.1555-1565.

MESSIAS, J.B. Estimativa do peso fetal caprino (*Capra hircus* L., 1758) através de medidas obtidas por ultra-sonografia e paquímetro. Recife. **Dissertação (Mestrado em Medicina Veterinária)** – Departamento de Medicina Veterinária, Universidade Federal Rural de Pernambuco, p. 67, 2002.

MORAES, E. P. B. X.; SANTOS, M. H. B.; AGUIAR FILHO, C. R.; NEVES, J. P.; OLIVEIRA, M. A. L.; LIMA, P. F.; Avaliação ultra-sonográfica do desenvolvimento embrionário-fetal de ovinos da raça Santa Inês. **Ciênc. Anim. Bras.**, v.9, n. 1, p.148-155, 2008.

MORENO, J.C.; CHAVEZ, C.S.; BICKHARDT, K. Fetal rate and real-time ultrasonic fetometry for determination of fetal age in sheep. **Deutsche Tierärztliche Wochenschrift**, v.103, n.11, p.478-80, 1996.

MUELLER, K. 2001. Comparison of enzyme-immunoassay of oestrone sulphate in milk with rectal palpation, ultrasonography and farmer's observations for pregnancy

diagnosis in seasonal dairy herds in New Zealand. **Dissertação de Mestrado**, Palmerston North, Massey University, New Zealand.

NEVES, J.P. 2002. **Biotécnicas aplicadas à reprodução animal**. 2ªed. Varela, São Paulo, p. 8.

PADILLA-RIVAS, G. R.; SOHNREY, B.; HOLTZ, W. 2005. Early pregnancy detection by real-time ultrasonography in Boer goats. **Small Rumin. Res.** 58,87-92.

PIERSON, R. A.; KASTELIC, J. P.; GINTHER, O. J.; basic principles and techniques for transrectal ultrasonography in cattle and horses. **Theriogenology**. 29, p. 3-19. 1988.

RAMOS, A. K. M.; NEVES, J. P.; MCMANUS, C.; LUCCI, C. M.; CARNEIRO, H. C. R.; AMARAL, R. S. Avaliação dos parâmetros ecográficos do desenvolvimento gestacional de ovinos da raça Santa Inês. **Ciência Animal Brasileira**, v. 8, p. 537-543, 2007.

REVOL, B.; WILSON, P. R. Ultrasonography of the reproductive tract and early pregnancy in red deer. **Vet. Rec.**, v.128, p.229-233, 1991.

SANTOS, M. H. B.; OLIVEIRA, M. A. L.; MORAES, E. P. B. X.; CHALHOUB, M.; BICUDO, S. D. Diagnóstico de gestação por ultra-sonografia de tempo real. In: SANTOS, M. H. B.; OLIVEIRA, M. A. L.; LIMA, P. F. **Diagnóstico de gestação na cabra e na ovelha**. São Paulo: Varela, 2004. p. 97-116.

SANTOS, M.H.B; OLIVEIRA, M.A.L.; LIMA, P.F. Medidas do concepto utilizadas na prática ultrasonográfica de pequenos ruminantes. In: SANTOS, M.H.B; et al. **Diagnóstico de gestação na cabra e na ovelha**. São Paulo: Varela, Cap. 16, p. 137-149. 2005.

SANTOS, M. H. B.; MORAES, E. P. B. X.; BEZERRA, F. Q. G.; MOURA, R. T. D.; PAULALOPES, F.; NEVES, J. P.; LIMA, P. F.; OLIVEIRA, M. A. L. Early fetal sexing of Saanen goats by use of transrectal ultrasonography to identify the genital tubercle and external genitalia. **American Journal of Veterinary Research**, v. 68, p. 561-564, 2007.

SCHRICK, F. N.; INSKEEP, E. K. Determination of early pregnancy in ewes utilizing transretal ultrasonography. **Theriogenology**, v.40, p.295-306, 1993.

SIMÕES, J.; POTES, J.; AZEVEDO, J.; ALMEIDA, J. C.; FONTES, P.; BARIL, G.; MASCARENHAS, R.; Morphometry of ovarian structures by transrectal ultrasonography in Serrana goats. **Anim. Reprod. Sci.** 85, p.263-273, 2005.

SIMPLÍCIO, A. A.; FREITAS, V. J. F.; FONSECA, J. F. Biotécnicas da reprodução como técnicas de manejo reprodutivo em ovinos. **Rev Bras Reprod Anim**, Belo Horizonte, v.31, n.2, p.234-246, abr./jun. 2007. Disponível em www.cbra.org.br

SOUZA, D. M. B. Avaliação ultra-sonográfica do crescimento fetal em caprinos. **Dissertação**. Universidade Federal Rural de Pernambuco. 54p. 2000.

SUGUNA, K.; MEHROTRA, S.; AGARWAL, S. K.; HOQUE, M.; SINGH, S. K.; SHANKER, U.; SARATH, T. 2008. Early pregnancy diagnosis and embryonic and fetal development using real time B mode ultrasound in goats. **Small Ruminant Research**. v. 80, p.80–86.

TEIXEIRA, D. Í. A.; PINHEIRO, E. S. P.; SOUSA, F.C.; PEREIRA, A. F.; FREITAS, V. J. F.; RONDINA, D. Relação entre idade gestacional e parâmetros do concepto, mensurados por ultrassonografia em cabras anglo-nubiana criadas no nordeste brasileiro. **Ciência Animal**. 19(1):63-70, 2009.

TORRES, C. A. Estimação da idade gestacional por ultra-sonografia no primeiro terço da gestação em cabras Saanen. **Dissertação de mestrado**. Universidade Estadual do Ceará. 2008. In: ACPA, Asociación Cubana de Producción Animal. **Manual del Productor Caprino**, 2003.

WANI, N.A., WANI, G.M., MUFTI, A.M., KHAN, M.Z., 1998. Ultrasonic pregnancy diagnosis in gaddi goats. **Small Rumin. Res.** 29, 239–240.

5. ARTIGO

**Acompanhamento do desenvolvimento embrionário e fetal através da
ultrassonografia em caprinos da raça Moxotó¹**

Accompaniment of the embryo-fetal development by ultrasonography in Moxoto
breed goats

**Emanuela P. de Mesquita^{2*}, Sebastião I. Guido³, Antônio S. dos Santos Filho³,
Fernando L. T. de Mesquita³, Cláudio C. Bartolomeu⁴, Marleyne J. A. A. L. Amorim²**

Resumo - Com este trabalho objetivou-se avaliar o desenvolvimento embrionário-fetal de animais da raça Moxotó, através da ultrassonografia em tempo real. Desse modo, avaliaram-se os seguintes parâmetros: vesícula embrionária, frequência cardíaca (FC), placentônios, cordão umbilical, botões dos membros, comprimento crâniocaudal (CCC), diâmetro biparietal (DBP), diâmetro torácico (DT), diâmetro abdominal (DA), coluna vertebral. Nos primeiros 60 dias, eram realizados exames uma vez por semana e, após esse período, com intervalos de 14 dias, sendo avaliados os parâmetros: placentônios, comprimento crâniocaudal (CCC), diâmetro biparietal (DBP), diâmetro torácico (DT), diâmetro abdominal (DA) e comprimento do fêmur (CF). Cujas correlações foram CCC/DBP, CCC/DT, CCC/placentônios, foram respectivamente $r = 0,97$; $r = 0,96$ e $r = 0,99$ e, as correlações DBP/placentônios ($r = 0,99$); DT/placentônios ($r = 0,94$); DA/placentônios ($r = 0,91$); DT/DBP ($r = 0,99$) e DA/DT ($r = 0,99$), sendo consideradas altamente positivas. Assim, com uma descrição mais detalhada através dos parâmetros analisados, pode-se caracterizar o desenvolvimento gestacional nessa raça.

Palavras-chave: caprinos, ultrassonografia, gestação, placentônio, Moxotó.

Abstract - This paper aims to evaluate the embryo-fetal development of Moxoto breed animals by using real time ultrasound imaging. The following measures were evaluated: embryonic vesicle, heart rate (HR), head/torso differentiation, placentons, umbilical cord, limb buds, crown-rump length (CRL), biparietal diameter (BPD), thoracic diameter (TD), abdominal diameter (AD) and vertebral column. Tests were performed once a week during the first 60 days and, after that period, every 14 days, with the evaluation of the following parameters: placentons, crown-rump length (CRL), biparietal diameter (BPD), thoracic diameter (TD), abdominal diameter (AD) and femur length (FL). The CRL/BPD, CRL/TD, CRL/placentons correlations were respectively $r = 0,97$; $r = 0,96$ e $r = 0,99$, and the BPD/placentons, TD/placentons, AD/placentons, TD/BPD and AD/TD correlations were respectively $r = 0,99$, $r = 0,94$, $r = 0,91$, $r = 0,99$ and $r = 0,99$. They were considered highly positive. Therefore, with a more accurate description through the evaluated parameters, the breed's gestational development could be characterized.

Keywords: goats, ultrasound, pregnancy, ultrasound, placentons, Moxotó

¹ Recebido em Aceito para publicação em

² Departamento de Morfologia e Fisiologia Animal, Área de Anatomia, Universidade Federal Rural de Pernambuco, R. Dom Manuel de Medeiros s/n, Recife, CEP 52171-900, Brasil. *Autor para correspondência: manumesquita13@gmail.com

³ Instituto Agrônomo de Pernambuco (IPA), Av. General San Martin, nº1371, Recife, CEP 50761-000, Brasil.

⁴ Departamento de Medicina Veterinária, Área de Reprodução, Universidade Federal Rural de Pernambuco, R. Dom Manuel de Medeiros s/n, Recife, CEP 52171-900, Brasil.

INTRODUÇÃO

O avanço tecnológico permitiu a utilização da ultrassonografia para o estudo de eventos reprodutivos em pequenos ruminantes (OLIVEIRA, 2004). Esta vem sendo considerada precisa, de alta praticidade, segura e precoce (LIMA et al., 2006), pois permite a visualização da anatomia dos órgãos estudados mostrada de forma dinâmica em imagem bidimensional (PEIXOTO e SILVA, 2010).

A ultrassonografia se trata de um método simples e não invasivo, cuja as aplicações na veterinária são principalmente o diagnóstico de gestação e a detecção de patologias do sistema reprodutivo (GONZALEZ-BULNES, PALLARE e VAZQUEZ, 2010). A avaliação da prenhez pela ultrassonografia é de grande importância para aprimorar o manejo reprodutivo dentro de um rebanho (KAREN et al., 2004), permitindo identificar problemas reprodutivos no rebanho e sem efeitos deletérios (BELTRAME et al., 2011), principalmente para avaliação ovariana e de cornos uterinos em fêmeas (GONZALEZ-BULNES, PALLARES e VAZQUEZ, 2010).

Em caprinos e ovinos a ultrassonografia tem sido empregada para mensurar parâmetros embrionário/fetais e placentários, visando à determinação da idade gestacional em diversas raças, através da elaboração de modelos matemáticos (TEIXEIRA, et al. 2009).

As imagens ultrassonográficas da gestação são caracterizadas pela visualização de líquido intrauterino, visualização de vesícula embrionária e presença do embrião (SANTOS et al., 2005). Bem como, visualização de placentônios, diferenciação da cabeça/tronco, identificação dos botões dos membros, movimentação fetal, delimitação do cordão umbilical e visualização do globo ocular (CHALHOUB e RIBEIRO FILHO, 2002).

Na reprodução assistida em caprinos utiliza-se a ultrassonografia em modo B para o acompanhamento e detecção da ovulação (TEIXEIRA et al., 2009), diagnóstico de gestação (MORAES et al., 2008; KAREN et al., 2009), sexagem fetal (SANTOS et al., 2005), involução uterina no pós-parto (NASCIUTTI et al. 2011) assim como, patologias uterinas (GONZALEZ-BULNES, PALLARES e VAZQUEZ, 2010).

Com este trabalho objetivou-se estimar o desenvolvimento embrionário-fetal de animais da raça Moxotó, através da mensuração de estruturas embrionárias, fetais e estruturas placentárias utilizando o método de ultrassonografia em tempo real.

MATERIAL E MÉTODOS

Foram utilizadas 16 fêmeas caprinas da raça Moxotó, pertencentes à Fazenda Cachoeira, Unidade Experimental de Sertânia do Instituto Agrônomo de Pernambuco (IPA), localizada no sertão do Moxotó, no semi-árido pernambucano, coordenada geográfica 08°04'14"S 37°15'57"O, em estado de hígidez, com idade entre 1 e 5 anos. O experimento ocorreu no período de abril a outubro de 2013.

Os animais eram criados em sistema intensivo e alimentados duas vezes ao dia com 10 kg de palma, 50 kg de cana-de-açúcar moída, 10 kg de ração peletizada, sal mineral e água a vontade.

O presente estudo foi submetido à avaliação pelo Comitê de Ética (CEUA), N°030/2012-004959/2012, aprovado 16/08/2012.

Os animais foram sincronizados utilizando-se o seguinte protocolo: implante vaginal de progesterona (Dia zero). No Dia sete, se utilizou 1,0 mL de eCG (200 UI/animal) e 0,4 mL de Cloprotenol sódico, por via de aplicação intramuscular. No dia nove, retirada do implante de progesterona e, dias 10 e 11, observação de cio e cobertura com reprodutores da mesma raça.

A partir dos 20 dias pós-cobertura as cabras foram submetidas à primeira avaliação com ultrassom em tempo real (USTR), Landwind medical modelo C40VET. Foram realizados exames a cada sete dias até os 60 dias de gestação e, o transdutor utilizado foi o linear com frequência de 7,5 MHz e, posteriormente a partir dos 40 dias utilizou-se o transdutor convexo com frequência de 6,0 MHz, para avaliação de vesícula embrionária, frequência cardíaca (FC), observação da diferenciação cabeça/tronco, placentônios, cordão umbilical, observação dos botões dos membros, comprimento crâniocaudal (CCC), diâmetro biparietal (DBP), diâmetro torácico (DT) e diâmetro abdominal (DA). Após os 60 dias os exames foram realizados com intervalos de 14 dias, sendo avaliados os parâmetros: placentônios, comprimento crânio-caudal (CCC), diâmetro biparietal (DBP), diâmetro torácico (DT), diâmetro abdominal (DA), coluna vertebral e comprimento do fêmur (CF).

Logo após o parto, os cabritos foram submetidos à pesagem e mensuração de todos esses parâmetros anteriormente citados nos exames durante as gestações.

As análises estatísticas foram realizadas através da correlação, bem como foram calculadas as médias e erros-padrão das mensurações realizadas.

RESULTADOS

O manejo e o estresse não tiveram grande influência nas perdas embrionárias, visto que dos 18 animais sincronizados, 16 apresentaram cio e foram acasaladas e, levaram as gestações a termo, compreendendo 100% de produtos nascidos.

Após a sincronização e cobrições, as gestações foram confirmadas aos 21 dias através da visualização das vesículas embrionárias e frequência cardíaca. A partir do 34º dia de gestação, foram mensurados o comprimento crâniocaudal (CCC), frequência cardíaca (FC) e vesícula (VE), tabela 1.

Tabela 1 Médias e erros-padrão de frequência cardíaca (FC), Comprimento crâniocaudal (CCC), vesícula embrionária (VE) e placentônios do dia 34 ao dia 149 de gestação em cabras Moxotó

Dias de gestação	FC (bpm)	n	CCC (mm)	n	VE (mm)	n	Placentônios (mm)	n
21	157,71 ± 0,21	5			2,98 ± 4,90	6		
34	171,33 ± 1,83	18	15,03 ± 0,69	18	17,31 ± 0,60	18		18
41	172,66 ± 1,77	18	23,86 ± 0,86	18	30,64 ± 1,11	18	7,87 ± 0,51	18
48	172,94 ± 1,92	18	41,61 ± 1,25	18			12,15 ± 0,46	18
56	177,84 ± 1,13	21	53,75 ± 1,76	21			14,99 ± 0,33	21
63	173,31 ± 1,85	22	71,51 ± 1,79	22			22,11 ± 0,40	16
76	171,15 ± 1,66	22	107,5 ± 0,85	22			28,46 ± 0,77	16
94	167,37 ± 1,70	16					32,17 ± 1,09	16
101	165,68 ± 1,98	16					30,80 ± 0,89	16
120	152,37 ± 1,62	16					35,19 ± 1,64	16
135	138,56 ± 1,00	16					37,63 ± 1,57	16
149	136,68 ± 1,47	16					36,42 ± 0,68	16

n = número de fetos por exame realizado, variável devido ao avançar da gestação dificultando diferenciação destes.

Aos quarenta e um dias pôde-se observar formação dos placentônios, bem como a diferenciação cabeça tronco, permitindo a mensuração do diâmetro biparietal (DBP), conforme tabelas

1, 2 e figura 1.

Tabela 2 Médias e erros-padrão das mensurações de cordão umbilical (C.U.), diâmetro biparietal (DBP), diâmetro torácico (DT), diâmetro abdominal (DA) e comprimento de fêmur (CF) dos 41 aos 120 dias de gestação em cabras Moxotó

Dias de gestação	C.U. (mm)	N	DBP (mm)	n	DT (mm)	n	DA (mm)	n	CF (mm)	n
41	4,62 ± 0,52	14	14,52 ± 0,20	18						
48			17,09 ± 0,71	16	18,54 ± 0,38	21				
56			20,45 ± 0,53	22	18,51 ± 0,40	22				
63			26,24 ± 0,69	22	25,11 ± 0,71	21				
76			37,01 ± 0,83	16	34,76 ± 1,03	16	46,42 ± 0,59	16		
94			43,3 ± 0,72	16	40,89 ± 1,68	16	58,27 ± 1,16	16	63,73 ± 2,53	16
101				16	57,58 ± 1,64	16	79,71 ± 2,47	16	75,73 ± 1,00	16
120				16	63,25 ± 0,72	16	84,71 ± 1,64	16		

n = número de fetos por exame realizado, variável devido ao avançar da gestação dificultando diferenciação destes.

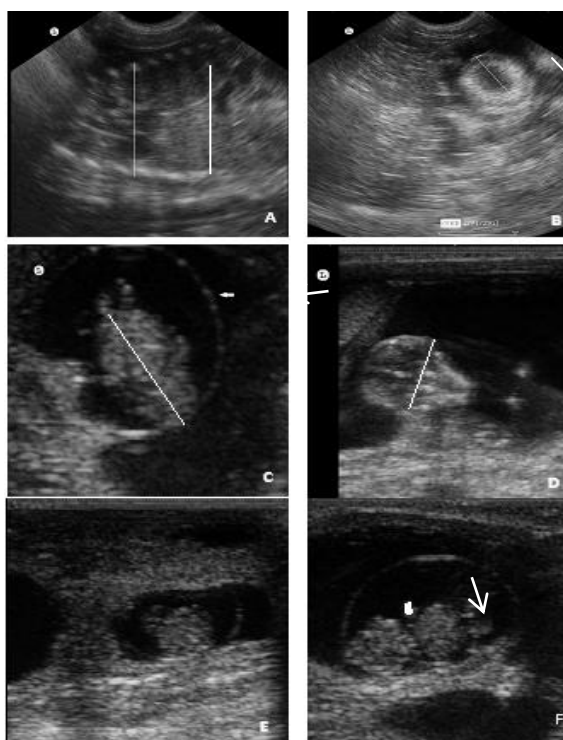


Figura 1 Mensurações de fetos em cabras Moxotó. A. Diâmetro torácico; B. Placentônio; C. Comprimento Crâniocaudal; D. Diâmetro biparietal; E. Embrião e vesícula embrionária; F. diferenciação cabeça/tronco (seta).

Foi realizada também correlação entre o diâmetro dos placentônios e a idade gestacional ($r = 0,92$) dos animais, permitindo que este diâmetro possa ser utilizado de

forma confiável como parâmetro para prever a idade gestacional em cabras da raça Moxotó, conforme tabela 3.

Tabela 3 Correlação entre diâmetro dos placentônios e idade gestacional em cabras da raça Moxotó

Diâmetro dos Placentônios (mm)	SE	Idade gestacional (dias)
7,87	0,51	41
12,15	0,46	48
14,99	0,33	56
22,11	0,4	63
28,46	0,77	76
32,17	1,09	94
30,8	0,89	101
35,19	1,64	120
37,63	1,57	135
36,42	0,68	149

SE = Erro-padrão;

Foram realizadas também correlações entre os diversos parâmetros realizados, como se pode observar nas figuras 2 e 3.

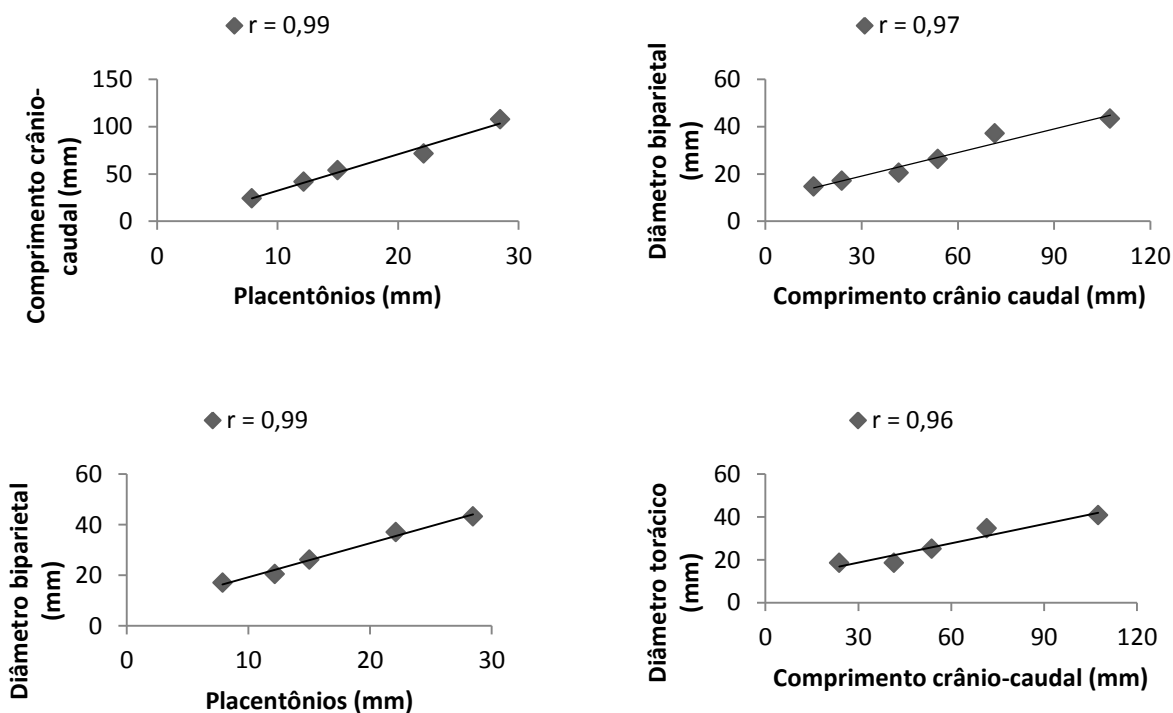


Figura 2 Correlação entre os parâmetros CCC/placentônios, DBP/CCC, DBP/placentônios, DT/CCC no acompanhamento embrionário/fetal em animais da raça Moxotó

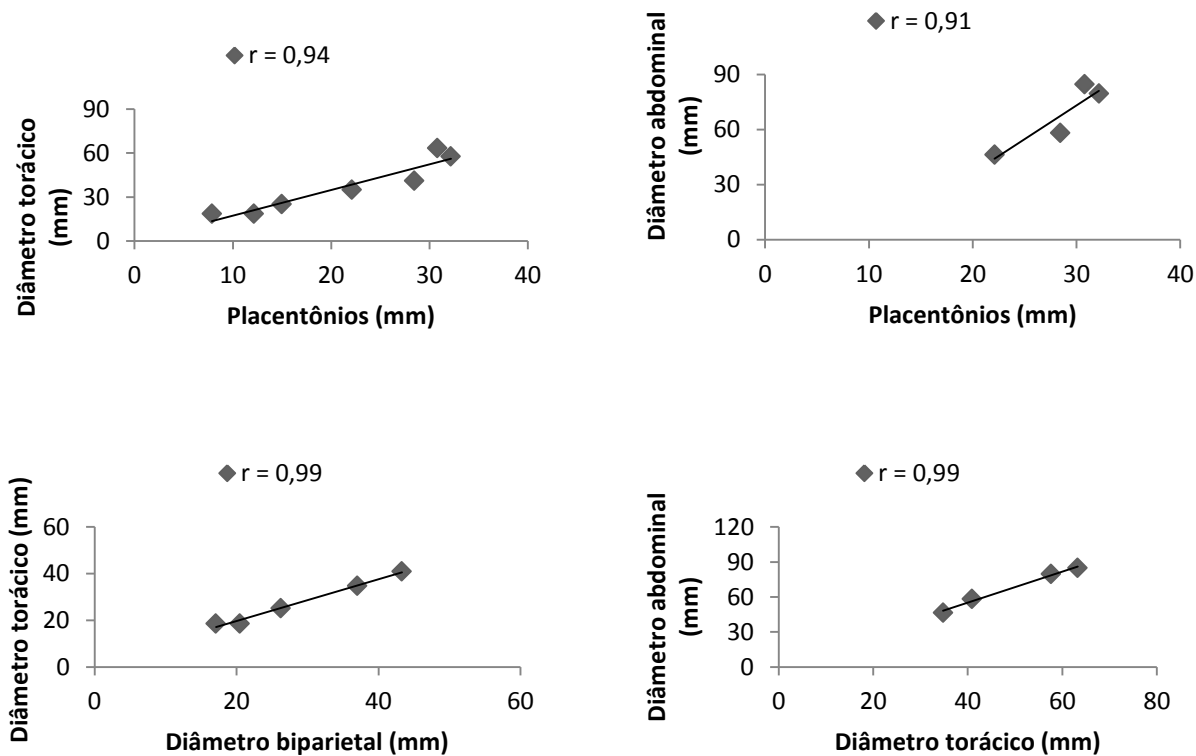


Figura 3 Correlação entre DT/placentônios, DA/placentônios, DT/DBP, DA/DT durante o desenvolvimento embrionário/fetal de animais da raça Moxotó

As correlações apresentadas nas figuras 2 e 3 foram realizadas entre os diâmetros apresentados anteriormente, sendo consideradas altas.

Quando correlacionados os placentônios e as demais medidas, obteve-se também alta correlação, como encontrado também entre estes e a idade gestacional, assim pode-se afirmar que os placentônios são estruturas que podem ser avaliadas e conferir de forma segura a idade gestacional em animais da raça Moxotó.

Foram comparados embriões e fetos das fêmeas nulíparas e plúripas em relação aos parâmetros avaliados e correlacionados com a idade gestacional, porém não houve diferença estatística entre os grupos. Conforme figura 4.

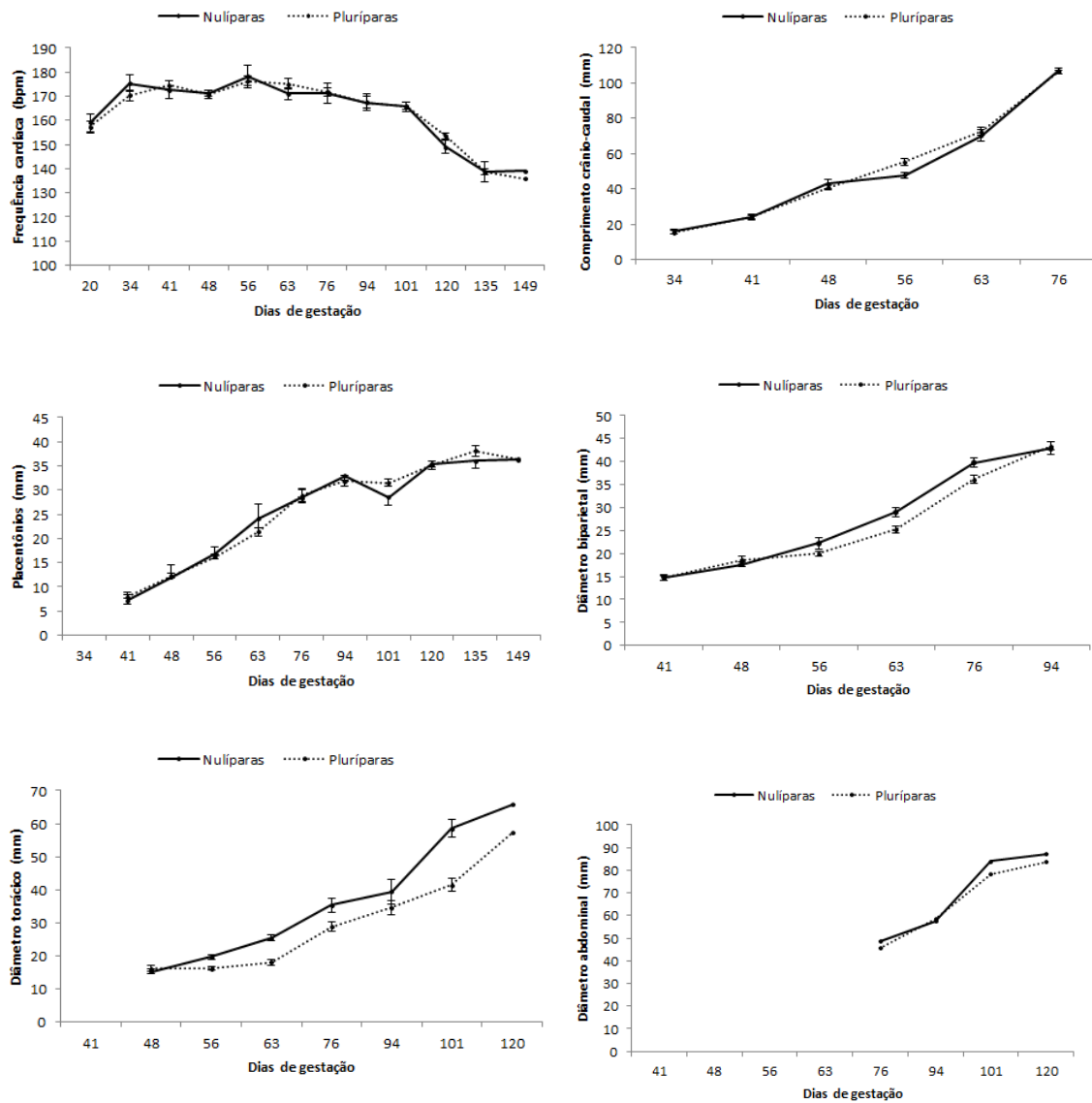


Figura 4 Médias e erros-padrão de Frequência cardíaca (FC), Comprimento craniocaudal (CCC), Placentônios, Diâmetro biparietal (DBP), Diâmetro torácico (DT) e Diâmetro abdominal (DA) embrionárias e fetais correlacionadas com idade gestacional em fêmeas nulíparas e pluríparas da raça Moxotó

Fez-se também a comparação das médias de embriões e fetos de fêmeas com gestações simples e gemelares (figura 5), e entre fetos machos e fêmeas ao nascer onde não se obteve diferença estatística. Ver figura 6.

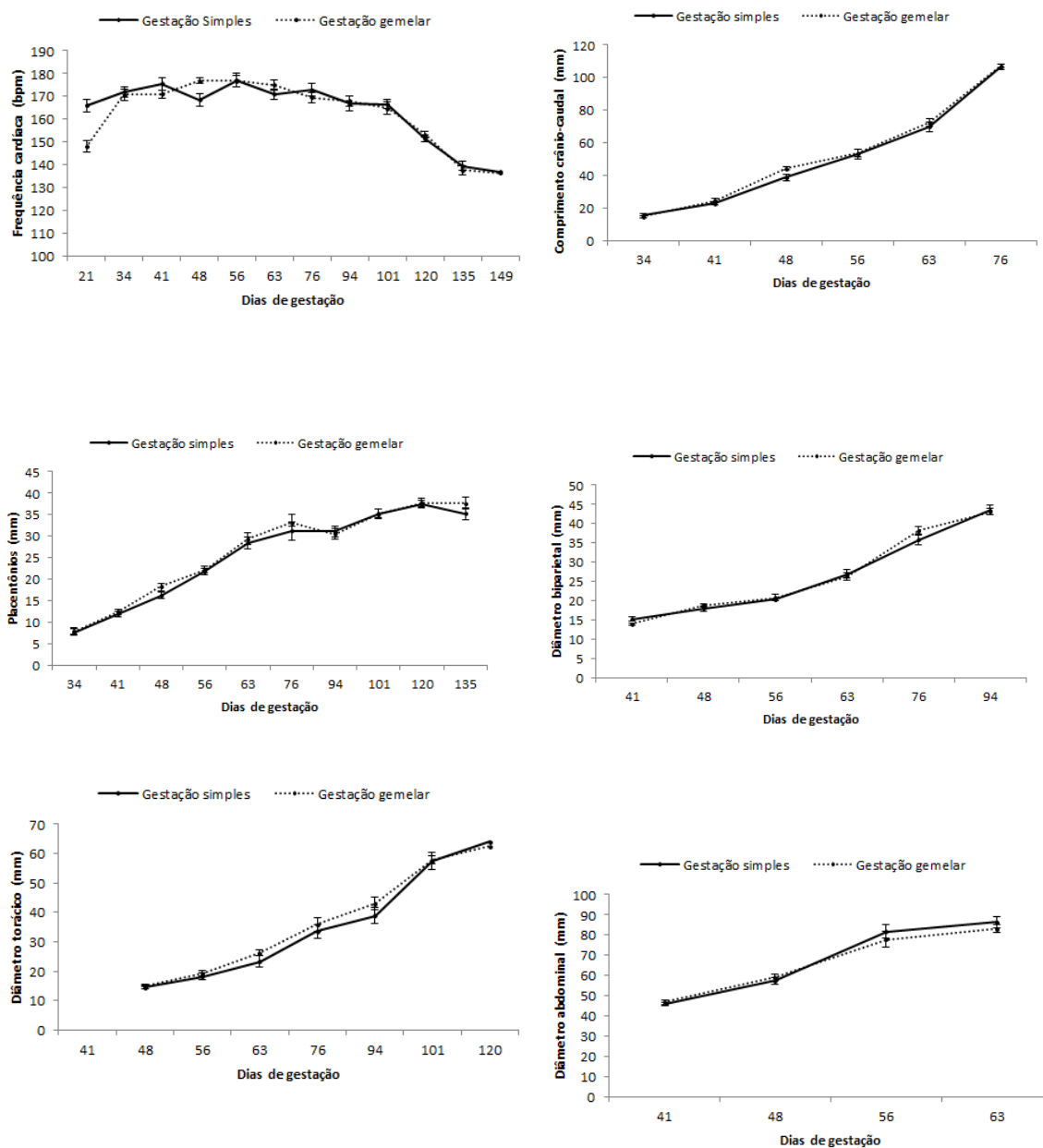


Figura 5 Médias e erros-padrão de Frequência cardíaca (FC), Comprimento craniocaudal (CCC), Placentônios, Diametro biparietal (DBP), Diâmetro torácico (DT) e Diâmetro abdominal (DA) embrionárias e fetais correlacionadas com idade gestacional em fêmeas com gestações simples e gemelares da raça Moxotó

De acordo com a figura 5, pode-se verificar que os parâmetros analisados entre as fêmeas da raça Moxotó com gestações simples e gemelares apresentaram aumento das medidas Comprimento craniocaudal (CCC), Placentônios, Diâmetro biparietal (DBP), Diâmetro torácico (DT) e Diâmetro abdominal (DA) no decorrer da gestação devido ao crescimento do feto, já frequência cardíaca, apresentou queda razoável variando de 166 a 136,8 bpm (batimento/minuto).

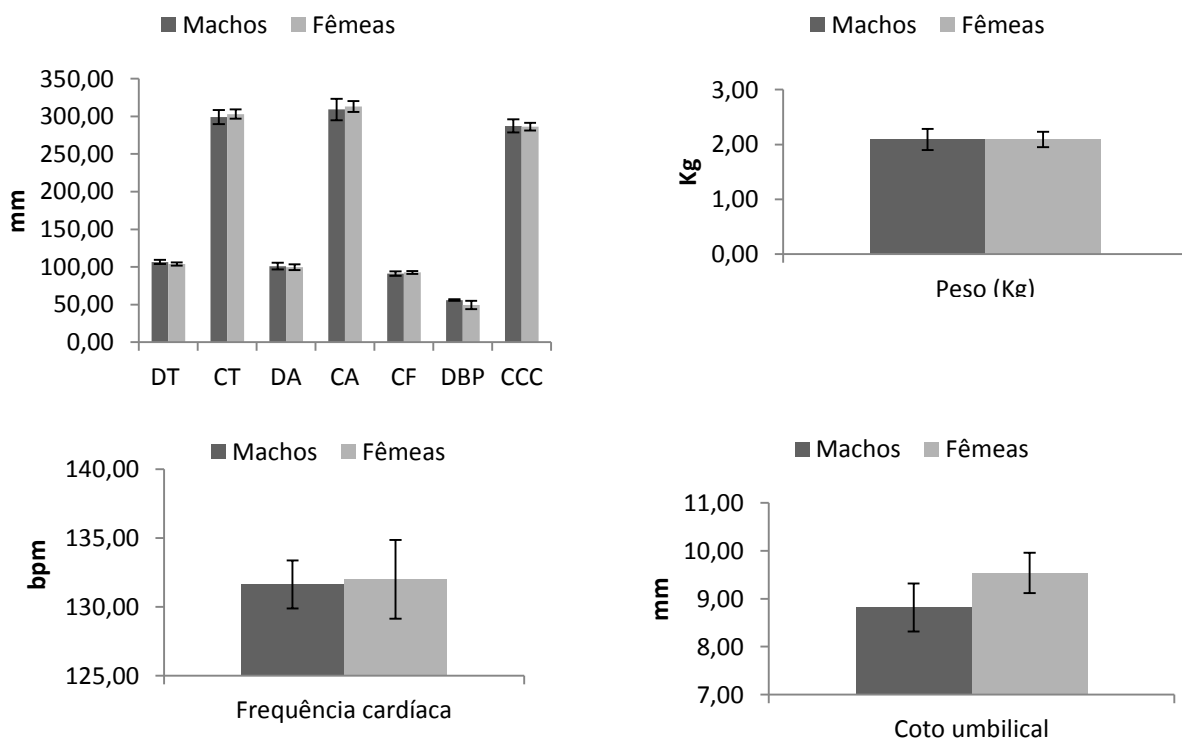


Figura 6 Médias e erros-padrão de Diâmetro torácico (DT), Circunferência torácica (CT), Diâmetro abdominal (DA), Circunferência abdominal (CA), Comprimento de fêmur (CF), Diâmetro biparietal (DBP), Comprimento craniocaudal (CCC), peso, Frequência cardíaca (FC) e coto umbilical (C.U.) de fetos machos e fêmeas após o nascimento

DISCUSSÃO

Esse é o primeiro estudo sobre mensurações embrionárias e fetais na raça Moxotó. Foi possível a verificação das vesículas embrionárias a partir do 21º dia após a cobertura, diferindo do proposto por Karen et al. (2009), que foi aos 15 dias de gestação. Esses achados podem ser atribuídos à tipo de equipamento utilizado, bem como, a baixa acurácia do ultrassom nos estágios iniciais de gestação, primeiro por causa do diagnóstico falso negativo devido a vesícula trofoblástica do embrião ainda não identificada e, segundo devido a falsos positivos devido a acumulação de fluidos intrauterinos por outras causas que não sejam a prenhez (BUCKRELL et al., 1986).

A avaliação da frequência da cardíaca, segundo Léga et al. (2007) varia de 250 a 105 bpm, pode sofrer influência do sistema nervoso autônomo, pois isso não pode ser considerada como parâmetro único para determinação da idade fetal mas constitui indicador de viabilidade embrionária utilizado também por Amer (2010).

Os batimentos cardíacos foram visualizados em média aos $25,9 \pm 1,4$ dias de gestação em ovinos da raça Santa Inês (MORAES et al., 2008). Em nosso estudo a frequência cardíaca variou de $171,33 \pm 1,83$ a $136,68 \pm 1,47$ bpm e, foi mensurada a partir dos 21 dias pós-cobertura. Diferiram dos valores encontrados por Suguna et al. (2008) que foram de $162,2 \pm 1,5$ a $130,8 \pm 3,6$ bpm, aos 35 e 130 dias de gestação, respectivamente.

Abreu et al. (2007), obtiveram média de DBP de 33,0 mm aos 75 dias de gestação em fetos da raça Serrana, enquanto que em nosso estudo a média foi de 43,3 mm aos 76 dias de gestação na raça Moxotó. Com relação ao diâmetro biparietal Lee et al. (2005), trabalhando com cabras coreanas obtiveram $r = 0,80$ correlacionando o DBP com a idade gestacional. Porém, segundo Abdelghafar et al. (2007) a partir de 95 dias de gestação não foi possível a visualização completa do crânio e comprimento do feto, devido ao crescimento deste.

Aos 56 dias de gestação a média do CCC foi de 53,75 mm, enquanto em seu trabalho Teixeira et al. (2009), em cabras Anglo-nubianas, o CCC obtido foi de 74,8 mm aos 55 dias de gestação, o que pode ser atribuído ao padrão racial. Abreu et al. (2007) ainda encontraram médias de 106,8 mm (CCC) aos 68 dias, 36,0 mm (DT) aos 75 dias e, diâmetro de placentônios 28,6 mm aos 82 dias em animais da raça Serrana, já no presente estudo, verificou-se 107,5 mm (CCC), 40,89 mm (DT) e 28,46 mm (diâmetro de placentônios) aos 76 dias de gestação em animais da raça Moxotó. Já Teixeira et al. (2009) obtiveram média de 43,7 mm para DT e 24,9 mm para placentônios, aos 75 dias de

gestação em fetos de cabras da raça Anglo-nubiana. Essas diferenças encontradas podem ser atribuídas ao padrão racial entre as raças nativas e a anglo-nubiana.

Em nosso estudo, com o desenvolvimento dos embriões foi à observação da presença de botões que originariam os membros, essa fase ocorreu aos 34 dias de gestação, bem como a diferenciação dos embriões e separação da cabeça e do tronco. Valor muito próximo do encontrado por Moraes et al. (2008) em seu trabalho, que conseguiram visualizar em ovelhas Santa Inês, os botões dos membros aos 36,7 dias de gestação e a diferenciação cabeça tronco, aos 33,4 dias. Já Azevedo et al. (2001) também na raça Santa Inês identificaram a separação entre a cabeça e o tronco ao 36 dias de gestação.

As correlações entre mensurações de fetos de fêmeas nulíparas e pluríparas, bem como, fetos de fêmeas que apresentaram gestações simples ou gemelares e entre fetos machos e fêmeas, não demonstraram diferenças estatísticas. Porém pôde-se observar o crescimento dos fetos durante a gestação e a diminuição da frequência cardíaca com a proximidade do parto. Conforme os achados de Suguna et al. (2008) que correlacionaram frequência cardíaca, diâmetro de crânio, diâmetro do placentônios. E, onde a frequência cardíaca diminuiu e os demais parâmetros aumentaram no decorrer da gestação.

No presente trabalho foram visualizados placentônios aos 41 dias, como encontrado também por Suguna et al. (2008), que visualizaram placentônios aos 42 dias de gestação. E, diferente dos achados de Moraes et al. (2008) em ovinos da raça Santa Inês que foi de $25,1 \pm 2,0$ dias, fato este que pode ser atribuído a diferença do equipamentos utilizados nos estudos.

Em seu trabalho Karen et al. (2009) observaram que houve alta correlação entre os placentônios e a idade gestacional ($r = 0,92$) em cabras nativas do Egito, achados esses também encontrados quando correlacionadas as medidas citadas ($r=0,92$) em nosso trabalho. Suguna et al. (2008) também encontraram correlação positiva entre essas medidas e a idade fetal ($r = 0,99$) em cabras. Confirmando que é possível a utilização da mensuração de placentônios para se obter a idade fetal quando não se conhece a data de cobertura dos animais.

Já Nwaogu et al. (2010) obtiveram baixa correlação entre o diâmetro do placentônio e a idade fetal ($r = 0,45$) em cabras.

Teixeira et al. (2009), obtiveram em cabras Anglo-nubianas, os coeficientes de correlação com a idade gestacional de CCC ($r = 0,97$), DBP ($r = 0,94$), DT ($r = 0,99$) e do placentônio ($r = 0,95$), demonstrando que mesmo se correlacionando os mesmos parâmetros entre si, há alta correlação positiva, conforme ocorreu.

Durante o acompanhamento das gestações pôde-se observar que as correlações entre o CCC/placentônios ($r = 0,99$), DBP/placentônios ($r = 0,99$), placentônios/DT ($r = 0,94$) e placentônios/DA ($r = 0,91$).

CONCLUSÕES

Diante dos achados pode-se afirmar houve alta correlação entre Comprimento craniocaudal (CCC), Placentônios, Diametro biparietal (DBP), Diâmetro torácico (DT) e Diâmetro abdominal (DA) no decorrer da gestação. E ainda assegurar que a alta correlação dos placentônios com a idade gestacional possibilita seu uso como parâmetro para a determinação da idade fetal em cabras da raça Moxotó, principalmente em se tratando de animais com gestação avançada, onde há dificuldade de se obter imagens de estruturas fetais devido ao tamanho deste.

REFERÊNCIAS

- ABDELGHAFAR, R. M.; AHMED, B. H.; BAKHIET, A. O. Ultrasonic measurements of crownrump length and bi parietal diameter to predict gestational age in Saanen goats. *Journal of Animal and Veterinary Advances*, 6, 454-457, 2007.
- ABREU, D.; ALMEIDA, J. C.; SILVA, S.; AZEVEDO, J.; FONTES, P.; SIMÕES, J. Estimativa da idade fetal por ultra-sonografia em cabras da raça Serrana. *Rev. elect. Vet.* 2, 1-6. 2007.
- AMER, H. A. Ultrasonographic assessment of early pregnancy diagnosis, fetometry and sex determination in goats. *Anim. Reprod. Sci.* 117, 226-231. 2010.
- AZEVEDO, A.; CHALHOUB, M.; FURST, R.; MOURA NETO, A. V.; RIBEIRO NETO, A. I. Momento de detecção ultra-sonográfica de algumas características do concepto do ovino Santa Inês do 20º ao 46º dia de prenhez. *Rev. Bras. Reprod. Anim.*, v. 25, n.2, p.147-148, 2001.
- BELTRAME, R.T., FERNANDES, D.R. e QUIRINO, C.R. Utilização do ultra-som em tempo real na avaliação da carcaça de pequenos ruminantes. *PUBVET*, Londrina, V. 5, N. 3, Ed. 150. 2011.
- BUCHRELL, B. C.; BONNETT, B. N.; JOHNSON, W. H. 1986. The use of real-time ultrasound rectally for early pregnancy diagnosis in sheep. *Theriogenology*, 25, p. 665-673.

- CHALHOUB, M.; RIBEIRO FILHO, A. L. Diagnóstico e gestação em pequenos ruminantes por ultrasonografia de tempo real. *Rev. Bras. Reprod. Anim.* 5, 27-30. 2002.
- GONZALEZ-BULNES, A.; PALLARES, P.; VAZQUEZ, M. I. ultrasonographic imaging in small ruminant reproduction. *Reprod. Dom. Anim.*, 45, s. 2, 9-20. 2010.
- KAREN, A. L.; EL-SAYED, M. F.; ABU-ZEID, S. S. Estimation of gestational age in Egyptian native goats by ultrasonographic fetometry. *Anim. Reprod. Sci.* 114, 167-174. 2009.
- KAREN, A.; SZABADOS, K.; REICZIGEL, J.; BECKERS, F.J.; SZENCI, O. Accuracy of transrectal ultrasonography for determination of pregnancy in sheep: effect of fasting and handling of the animals. *Theriogenology*. 61, 1291- 1298, 2004.
- LEE, Y. LEE, O.; CHO, J.; SHIN, H.; CHOI, Y.; SHIM, Y.; CHOI, W.; SHIN, H.; LEE, D.; LEE, D.; LEE, G.; SHIN, S. Ultrasonic measurement of fetal parameters for estimation of gestational age in Korean Black goats. *Journal of Veterinary Medical Science*, 67, 497-502, 2005.
- LÉGA, E.; TONIOLLO, G. H.; OLIVEIRA, J. A.; RESENDE, K. T.; RODRIGUES, V. Determinação da idade fetal por meio da técnica ultra-sonográfica de fetometria e morfologia fetal em cabras. *Arq. Bras. Med. Vet. Zootec.* 59, 4, 851-856. 2007.
- LIMA R.F.; ALBUQUERQUE F.H.M.A.R.; BORGES I.; HENRY J. M.; ROGERIO C.P.; SILVA T.P.G.; MACEDO JUNIOR G.L.; SILVA A.G.M.; CARMO M.P.; FERREIRA M.I.C. 2006. Eficiência do uso do ultrassom para quantificação fetal e diagnóstico de gestação em ovelhas santa Inês. *Zootec.* 2006.
- NASCIUTTI, N. R.; OLIVEIRA, R. S. B. R.; SILVA, N. C.; FRANCO, M. T. F.; TSURUKA, S. A.; FERREIRA, I. S.; SAUT, J. P. E. Avaliação clínica da involução uterina em ovelhas da raça Santa Inês. *Biosci. J.* 27, 649-655. 2011.
- NWAOGU, I. C.; ANYA, K. O.; AGADA, P. C. Estimation of foetal age using ultrasonic measurements of different foetal parameters in red Sokoto goats (*Capra hircus*). 2010. *Veterinarsky arhiv.* v. 80 (2), p. 225-233.
- MORAES, E. P. B. X.; SANTOS, M. H. B.; AGUIAR FILHO, C. R.; NEVES, J. P.; OLIVEIRA, M. A. L.; LIMA, P. F. Avaliação ultra-sonográfica do desenvolvimento embrionário-fetal de ovinos Santa Inês. *Ciência Animal Brasileira.* 9, 148-155. 2008.
- OLIVEIRA, M.A.L.; REICHENBACH, H.-D.; SANTOS, M. H. B.; TENÓRIO FILHO, F. Aplicabilidade do scan B na reprodução de pequenos ruminantes. In: SANTOS, M.H.B.; OLIVEIRA, M.A.L.; LIMA, P.F. (Eds.). *Diagnóstico de gestação na cabra e na ovelha*. São Paulo: Varela, 2004. p.85-96.
- PEIXOTO, G. C. X.; SILVA, A. R. Diagnóstico de gestação e sexagem fetal em caprinos por ultrasonografia. *Acta Veterinaria Brasilica*, v.4, S30-S35, 2010.
- SANTOS, M. H.B.; MORAES, E. P. B. X.; MOURA, R. T. D.; LIMA, P. F.; REICHENBACH, H.D.; OLIVEIRA, M. A. L. Identificação precoce do sexo fetal em pequenos ruminantes através da ultra-sonografia. *Acta scientiae veterinariae.* 33, 131-134. 2005.

SUGUNA, K.; MEHROTRA, S. K.; SINGH, S. K.; SHANKER, U.; SARATH, T. Early pregnancy diagnosis and embryonic and fetal development using real time B mode ultrasound in goats. *Small Rum. Res.* 80, 80-86. 2008.

TEIXEIRA, D. I. A.; PINHEIRO, E. S. P.; SOUSA, F. C.; PEREIRA, A. F.; FREITAS, V. J. F.; RONDINA, D. Relação entre idade gestacional e parâmetros do conceito, mensurados por ultrassonografia em cabras Anglo-nubiana criadas no nordeste brasileiro. *Ciência Animal.* 19, 63-70. 2009.

APÊNDICES

Tabela 4. Médias e erros-padrão de frequência cardíaca, comprimento crâniocaudal, vesícula embrionária e placentônios em embriões e fetos de fêmeas Moxotó que apresentaram gestações simples

Dias de gestação	FC (bpm)	n	CCC (mm)	n	VE (mm)	n	Placentônios (mm)	n
21	166 ± 6,42	5			2,94 ± 0,41	6		
34	172,00 ± 2,83	8	15,59 ± 1,33	8	17,20 ± 1,01	8		
41	175,43 ± 2,21	7	22,79 ± 0,96	7	30,47 ± 1,86	7	7,73 ± 0,72	7
48	168,50 ± 2,77	8	38,75 ± 2,03	8			11,88 ± 0,52	8
56	177,13 ± 2,69	8	53,31 ± 2,96	8			16,24 ± 0,76	8
63	171,00 ± 2,92	8	69,81 ± 3,07	8			21,79 ± 0,75	8
76	172,88 ± 2,29	8	106,71 ± 1,86	8			28,44 ± 1,33	8
94	166,75 ± 2,65	8					31,20 ± 2,04	8
101	166,63 ± 3,38	8					31,08 ± 1,28	8
120	151,50 ± 1,84	8					35,20 ± 1,16	8
135	139,38 ± 1,46	8					37,45 ± 0,92	8
149	137,00 ± 2,01	8					35,22 ± 1,36	8

n = número de fetos por exame realizado, variável devido ao avançar da gestação dificultando diferenciação destes.

Tabela 5. Médias e erros-padrão de cordão umbilical, diâmetro biparietal, diâmetro torácico, diâmetro abdominal e comprimento de fêmur em embriões e fetos de fêmeas Moxotó que apresentaram gestações simples

Dias de gestação	C.U. (mm)	n	DBP (mm)	n	DT (mm)	n	DA (mm)	n	CF (mm)	n
41	4,40 ± 0,38	6	15,24 ± 0,56	7						
48			17,95 ± 0,75	8	14,50 ± 0,63	8				
56			20,30 ± 0,35	8	18,23 ± 0,64	8				
63			26,94 ± 1,14	8	23,33 ± 1,05	8				
76			35,85 ± 1,29	8	33,56 ± 1,81	8	46,04 ± 0,73	8		
94			43,49 ± 1,22	8	38,81 ± 2,34	8	57,44 ± 1,68	8		
101					57,31 ± 2,69	8	81,59 ± 3,34	8	62,78 ± 4,00	8
120					64,04 ± 2,91	8	86,30 ± 2,75	8	76,04 ± 2,55	8

n = número de fetos por exame realizado, variável devido ao avançar da gestação dificultando diferenciação destes.

Tabela 6 Médias e erros-padrão de frequência cardíaca, comprimento crâniocaudal, vesícula embrionária e placentônios em embriões e fetos de fêmeas Moxotó que apresentaram gestações gemelares

Dias de gestação	FC (bpm)	n	CCC (mm)	n	VE (mm)	n	Placentônios (mm)	n
21	148,00 ± 6,70	8			3,96 ± 0,45	8		
34	170,80 ± 2,53	10	14,60 ± 0,70	10	17,39 ± 0,74	11		
41	170,91 ± 2,48	11	24,55 ± 1,22	11	30,75 ± 1,53	11	7,98 ± 0,71	11
48	176,89 ± 1,98	9	44,17 ± 1,01	9			12,41 ± 0,76	9
56	176,85 ± 1,17	8	53,48 ± 2,28	13			18,37 ± 1,14	8
63	175,00 ± 2,50	13	72,26 ± 2,39	13			22,25 ± 0,62	8
76	169,46 ± 2,24	13	107,10 ± 0,96	13			29,38 ± 1,30	8
94	168,00 ± 2,31	8					33,14 ± 0,84	8
101	164,75 ± 2,27	8					30,53 ± 1,34	8
120	153,25 ± 2,78	8					35,19 ± 0,96	8
135	137,75 ± 1,41	8					37,82 ± 1,07	8
149	136,38 ± 1,99	8					37,62 ± 1,20	8

n = número de fetos por exame realizado, variável devido ao avançar da gestação dificultando diferenciação destes.

Tabela 7 Médias e erros-padrão de cordão umbilical, diâmetro biparietal, diâmetro torácico, diâmetro abdominal e comprimento de fêmur em embriões e fetos de fêmeas Moxotó que apresentaram gestações gemelares

Dias de gestação	C.U. (mm)	n	DBP (mm)	n	DT (mm)	n	DA (mm)	n	CF (mm)	n
41	4,81 ± 0,29	9	13,89 ± 0,35	9						
48			18,84 ± 0,42	13	15,10 ± 0,38	13				
56			20,77 ± 0,86	13	19,11 ± 0,50	13				
63			26,35 ± 0,92	13	26,22 ± 0,93	12				
76			38,19 ± 0,98	8	35,98 ± 0,95	8	46,81 ± 0,97	8		
94			43,11 ± 0,86	8	42,98 ± 2,35	8	59,11 ± 1,68	8		
101					57,85 ± 2,07	8	77,84 ± 3,76	8	64,70 ± 3,34	8
120					62,48 ± 1,43	8	83,14 ± 1,84	8	75,43 ± 1,66	8

n = número de fetos por exame realizado, variável devido ao avançar da gestação dificultando diferenciação destes.

LICENÇA N°-
030/2012
004959/2012 - A11



UNIVERSIDADE FEDERAL RURAL DE PERNAMBUCO
PRÓ-REITORIA DE PESQUISA E PÓS-GRADUAÇÃO
COMISSÃO DE ÉTICA NO USO DE ANIMAIS



SOLICITAÇÃO DE LICENÇA PARA USO DE ANIMAIS EM PESQUISA

1. IDENTIFICAÇÃO DO SOLICITANTE

NOME	Marleyne José Afonso Accioly Lins Amorim
INSTITUIÇÃO DE ORIGEM	Universidade Federal Rural de Pernambuco
CARGO/FUNÇÃO	Professor Adjunto
DEPARTAMENTO/UNIDADE ACADÊMICA	Departamento de Morfologia e fisiologia Animal/ UFRPE - Recife
ENDEREÇO ELETRÔNICO E TELEFONE	mjaamorim@yahoo.com.br 9615-2113 / 9977-7464

2. DADOS DA EQUIPE

NOME	FORMAÇÃO/QUALIFICAÇÃO	FUNÇÃO
Marleyne José Afonso Accioly Lins Amorim	Médica Veterinária/ Professor Adjunto	Orientador
Fabiano Sello Costa	Médico Veterinário/ Professor Adjunto	Docente
Emanuela Polimeni de Mesquita	Médica Veterinária	Discente

3. DADOS GERAIS DO PROJETO

TÍTULO	Utilização de ultrassonografia doppler triplex para avaliação de desenvolvimento gestacional em caprinos
ÁREA TEMÁTICA ¹	Morfofisiologia Aplicada dos sistemas orgânicos e Biologia da Reprodução: interação materno-fetal
FINANCIAMENTO	Próprio
DATA INÍCIO/TÉRMINO	Maior de 2012 a abril de 2013
LOCAL DE EXECUÇÃO	Fazenda São Roque, Município de São Caetano - PE

¹De acordo com o CNPq

CEUA - UFRPE
Aprovado em
16/08/2012
Validade
16/08/2014