



UNIVERSIDADE FEDERAL RURAL DE PERNAMBUCO
PRÓ-REITORIA DE PESQUISA E PÓS-GRADUAÇÃO
PROGRAMA DE PÓS-GRADUAÇÃO EM CIÊNCIA ANIMAL TROPICAL

**AGENTES PARASITÁRIOS EM ANIMAIS SILVESTRES,
SINANTRÓPICOS E DOMÉSTICOS: ASPECTOS CLÍNICOS,
EPIDEMIOLÓGICOS E DE SAÚDE PÚBLICA**

VICTOR FERNANDO SANTANA LIMA

RECIFE – PE
2018



UNIVERSIDADE FEDERAL RURAL DE PERNAMBUCO
PRÓ-REITORIA DE PESQUISA E PÓS-GRADUAÇÃO
PROGRAMA DE PÓS-GRADUAÇÃO EM CIÊNCIA ANIMAL TROPICAL

**AGENTES PARASITÁRIOS EM ANIMAIS SILVESTRES,
SINANTRÓPICOS E DOMÉSTICOS: ASPECTOS CLÍNICOS,
EPIDEMIOLÓGICOS E DE SAÚDE PÚBLICA**

VICTOR FERNANDO SANTANA LIMA

“Tese submetida à Coordenação do Programa de Pós-Graduação em Ciência Animal Tropical, como parte dos requisitos para a obtenção do título de Doutor em Ciência Animal Tropical.”

Orientador: Leucio Câmara Alves

Co-orientador: Rafael Antonio do Nascimento Ramos

RECIFE – PE

2018

Dados Internacionais de Catalogação na Publicação (CIP)
Sistema Integrado de Bibliotecas da UFRPE
Biblioteca Central, Recife-PE, Brasil

L732d Lima, Victor Fernando Santana.
Agentes parasitários em animais silvestres, sinantrópicos e domésticos:
aspectos clínicos, epidemiológicos e de saúde pública / Victor Fernando Santana
Monteiro. – 2018.
128 f.: il.

Orientador: Leucio Câmera Alves.
Coorientador: Rafael Antonio do Nascimento Ramos.
Tese (Doutorado) – Universidade Federal Rural de Pernambuco,
Programa de Pós-Graduação em Ciência Animal Tropical, Recife,
BR-PE, 2018.
Inclui referências e anexo(s).

1. Parasitos 2. Protozoários 3. Helmintos 4. Mamíferos I. Título

CDD 636.089



UNIVERSIDADE FEDERAL RURAL DE PERNAMBUCO
PRÓ-REITORIA DE PESQUISA E PÓS-GRADUAÇÃO
PROGRAMA DE PÓS-GRADUAÇÃO EM CIÊNCIA ANIMAL TROPICAL


**AGENTES PARASITÁRIOS EM ANIMAIS SILVESTRES, SINANTRÓPICOS E
DOMÉSTICOS: ASPECTOS CLÍNICOS, EPIDEMIOLÓGICOS E DE SAÚDE
PÚBLICA**


Discente: **Victor Fernando Santana Lima**

Aprovada em ____ de _____ de _____.


Banca Examinadora

Prof. Dr. Leucio Câmara Alves (Orientador)
Departamento de Medicina Veterinária
Universidade Federal Rural de Pernambuco


Prof. Dr. Rafael Antonio do Nascimento Ramos (Co-orientador)
Unidade Acadêmica de Garanhuns
Universidade Federal Rural de Pernambuco


Prof^ª. Dr^ª. Gílcia Aparecida de Carvalho
Unidade Acadêmica de Garanhuns
Universidade Federal Rural de Pernambuco

Prof^ª. Dr^ª. Maria Aparecida da Gloria Faustino
Departamento de Medicina Veterinária
Universidade Federal Rural de Pernambuco



Dr. Neurisvan Ramos Guerra
Médico Veterinário Autônomo

DEDICATÓRIA

*A Ana Cristina, mãe
por todo amor, compreensão,
apoio e incentivo a mim dedicados,
com amor, dedico.*

*A Isaltina Dantas, vó,
pela dedicação e por estar
presente em todas as horas,
com amor, dedico.*

AGRADECIMENTOS

Primeiramente agradeço a Deus, por ter me concebido o dom da vida, saúde e força para superar todas as dificuldades até chegar aqui!

Às grandes mulheres da minha vida, Ana Cristina Dantas Santana “Mãe” e Isaltina Dantas “Vó”. Obrigado por sempre me incentivarem a alcançar caminhos cada vez mais distantes.

Aos meus irmãos Bruno Lima, Joanna Santana, Julia Santana e Maria Clara Santana, que nos momentos de minha ausência dedicados aos estudos, sempre me fizeram entender que o futuro é feito a partir da constante dedicação no presente.

Aos meus avôs e avós, tios e tias, primos e primas, que sempre me incentivaram e me deram carinho para continuar seguindo em frente na constante busca pelo conhecimento.

À família Almeida, em especial Guiomar, Enoque, Alice, Carina, Arthur e Anthony por todo apoio, força, paciência, amizade e amor. Jamais esquecerei de vocês!

Aos meus orientadores Prof. Leucio Câmara Alves e Prof. Rafael Antonio do Nascimento Ramos, obrigado por me mostrarem o caminho da ciência, sempre acreditarem em mim e por todo apoio. Com certeza, exemplos a serem seguidos, pois além de excelentes pesquisadores, professores e orientadores, são acima de tudo, GRANDES AMIGOS!

A todos os professores do Programa de Pós-Graduação em Ciência Animal Tropical da UFRPE, em especial ao Prof. Anísio Soares, e a Prof^a. Gílcia Aparecida que de alguma forma contribuíram para minha formação.

A todos os colegas do IBAMA, Centro de Triagem de Animais Silvestres, Grupo de Espeleologia de Sergipe, Departamento de Ecologia e Medicina Veterinária da UFS, em especial André Beal, Jamile Prado, Sofia Schettino, Patrícia Meira, Patrício Rocha e Raone Beltrão pela grande contribuição nas expedições em Sergipe.

Aos companheiros e amigos do Laboratório de Doenças Parasitárias dos Animais Domésticos da UFRPE que continuarão presentes em minha vida. Obrigado pelas palavras amigas nas horas difíceis, pelo auxílio nos trabalhos e por estarem comigo nesta etapa tão importante da minha vida.

EPÍGRAFE

*" Se fiz descobertas valiosas,
foi mais por ter paciência do que
qualquer outro talento."*

Isaac Newton

SUMÁRIO

LISTA DE TABELAS.....	10
LISTA DE FIGURAS	11
RESUMO.....	12
ABSTRACT	13
1. INTRODUÇÃO	14
2. REVISÃO DE LITERATURA.....	15
2.1 Biodiversidade animal	15
2.2 Impactos da ação antrópica no ambiente silvestre	16
2.3 Parasitos em animais.....	17
2.4 <i>Leishmania</i> sp.	18
2.5 <i>Toxoplasma gondii</i>	21
2.6 <i>Trypanosoma cruzi</i>	23
2.7 <i>Cryptosporidium</i> sp.....	25
2.8 <i>Giardia</i> sp.	27
2.9 Helmintos gastrointestinais.....	29
2.10 <i>Dirofilaria immitis</i>	31
3. REFERÊNCIAS BIBLIOGRÁFICAS	33
4. OBJETIVOS	49
4.1 Geral.....	49
4.2 Específicos	49
CAPÍTULO I.....	50
Gastrointestinal parasites in feral cats and rodents from the Fernando de Noronha Archipelago, Brazil.....	50
CAPÍTULO II.....	60
Survey on helminths and protozoa of free-living neotropical bats from Northeastern Brazil .	60
CAPÍTULO III	77
Zoonotic gastrointestinal parasites of rodents of different landscapes from Brazil	77
CAPÍTULO IV.....	92
Diagnóstico parasitológico e molecular de agentes parasitários em carnívoros selvagens cativos	92
CAPÍTULO V	104
AGENTES PARASITÁRIOS DE IMPORTÂNCIA ZONÓTICA EM PRIMATAS NÃO-HUMANOS SELVAGENS.....	104
CAPÍTULO VI.....	115
Participação de animais silvestres, sinantrópicos e domésticos em áreas endêmicas para Leishmaniose Visceral.....	115
5. CONCLUSÕES GERAIS	127
ANEXOS	128

LISTA DE TABELAS

Capítulo I

Table 1. Gastrointestinal parasites in the fecal samples of feral cats and rodents from Fernando de Noronha archipelago, Brazil.....	59
---	----

Capítulo II

Table 1. Helminths and Protozoan observed in free-living Neotropical bat species from Brazil.....	75
Table 2. Coinfections of intestinal parasites observed in free-living Neotropical bat species from Brazil.	76

Capítulo III

Table 1. Localities per landscape type, mesoregion, their coordinates, sizes, climate and the species of rodents captured per locality.....	89
Table 2. Frequency of zoonotic gastrointestinal parasites in the fecal samples, according to class, genus or species of parasites and rodent species.....	90

Capítulo IV

Tabela 1. Frequência absoluta e relativa de agentes parasitários em carnívoros selvagens cativos.....	102
--	-----

Capítulo V

Tabela 1. Frequência absoluta e relativa de agnetes parasitários em primatas não-humanos selvagens.....	113
--	-----

LISTA DE FIGURAS

Figura 1. Ciclo biológico de transmissão de *Leishmania* spp. Fonte: Raphael Lepold e Victor Fernando Santana Lima (2018).....19

Capítulo II

Figure 1. Monitored species in this study: (A) *Molossus molossus*; (B) *Myotis lavalii*; (C) *Noctilio albiventris*.....73

Figure 2. Eggs of gastrointestinal parasites detected in free-living Neotropical bat species. (A) Egg of Ancylostomatidae; (B) Egg of *Capillaria* sp.; (C) Egg of *Strongyloides* sp.; (D) Egg of *Vampirolepis nana*. (Scale bar = 25 µm)73

Figure 3. Observed and expected (Jackknife 1) richness of gastrointestinal parasites species in the bats: (A) *Molossus molossus*; (B) *Myotis lavalii*; (C) *Noctilio albiventris*.....74

Capítulo III

Figure 1. Helminth and cestoda eggs detected by FLOTAC in wild and synanthropic rodents from Brazil (Scale bar = 25 µm). **(a)** *Hymenolepis nana*: the egg is oval, contains the presence of hooks in the oncosphere and polar filaments within the space between the oncosphere and outer shell, 40-60 µm long and 30-50 µm wide. **(b)** *Strongyloides* spp.: the egg is oval, thin-shelled, 40–50 µm long and 30–34 µm wide. **(c)** *Taenia* spp.: the eggs are oval and contains one hexacanth embryo, 30-40 µm long and 30-40 µm wide. **(d)** *Trichuris* spp.: the egg is barred-shaped, colorless with a thick shell and bipolar plugs, 48–62 µm long and 29–37 µm wide.....91

Capítulo IV

Figura 1. Exemplar de cachorro-do-mato (*C. thous*) positivo para *L. donovani* apresentando mucosas hipocoradas (A), conjuntivite (B) e onicogribose (C).....105

Capítulo VI

Figura 1. Distribuição de animais sinantrópicos e domésticos reagentes e/ou positivos para leishmaniose.....126

RESUMO

Este trabalho descreve os principais aspectos clínicos, epidemiológicos e de saúde pública de animais silvestres, sinantrópicos e domésticos naturalmente infectados por agentes parasitários. Para isso foram analisadas diferentes amostras biológicas (sangue, fezes, fragmentos de pele, fígado e/ou baço) de animais silvestres, sinantrópicos e/ou cativos, e domésticos proveniente de diferentes municípios dos estados de Pernambuco e Sergipe, Brasil. Na Ilha de Fernando de Noronha os 37 gatos ferais e 30 roedores capturados foram positivos na técnica de FLOTAC® para 17 gêneros e/ou espécies de endoparasitos gastrointestinais, sendo *Ancylostoma* e *Strongyloides* os parasitos mais frequentes. Já em uma área urbana do Estado de Sergipe foram observados que os mamíferos voadores *Molossus molossus*, *Myotis lavalii* e *Noctilio albiventris* são parasitados por helmintos e protozoários pertencentes a 11 taxóons distintos, sendo as famílias Ancylostomatidea e Hymenolepididae os enteroparasitos mais frequentes nestas espécies de morcegos neotropicias do Brasil. Em Pernambuco, foram analisadas por meio do FLOTAC® 110 amostras fecais de roedores silvestres e sinantrópicos, sendo detectado os seguintes parasitos gastrointestinais zoonóticos: *Angiostrongylus cantonensis*, *Aspicularis tetraptera*, *Entamoeba* spp., *Hymenolepis nana*, *Moniliformes moniliformis*, *Syphacia obvelata*, *Strongyloides* spp., *Taenia* spp. e *Trichuris* sp. Por outro lado, em carnívoros e primatas não-humanos selvagens cativos do CETAS-SE foram detectados por meio de testes parasitológicos, imunológicos e/ou moleculares os seguintes agentes parasitários: *Ancylostoma* sp., *Cryptosporidium* sp., *Cystoisospora* sp., *Entamoeba* sp., *Giardia* sp., *Strongyloides* sp., *Toxocara* sp. e *Taenia* sp., além de DNA do complexo *Leishmania donovani* e *Toxoplasma gondii*. Por fim, em uma área endêmica para Leishmaniose Visceral de Pernambuco foi confirmado que *Didelphis albiventris*, *Oligoryzomys nigripes* e os cães estão participando do ciclo biológico do complexo *L. donovani*. Desta forma, pode-se concluir que os animais silvestres, sinantrópicos, cativos e domésticos são acometidos por diferentes agentes parasitários, sendo algumas particularmente de caráter zoonótico, oferecendo risco a saúde pública.

Palavras-chave: ecossistema, helmintos, protozoários, mamíferos, zoonoses.

ABSTRACT

This paper describes the main clinical, epidemiological and public health aspects of wild, synanthropic and domestic animals naturally infected by parasitic agents. For this, different biological samples (blood, faeces, skin fragments, liver and / or spleen) of wild, synanthropic and / or captive animals, and domestic animals from different municipalities of the states of Pernambuco and Sergipe, Brazil, were analyzed. In the island of Fernando de Noronha, the 37 feral cats and 30 captured rodents were positive in the FLOTAC® technique for 17 genera and / or species of gastrointestinal endoparasites, with *Ancylostoma* and *Strongyloides* being the most frequent parasites. In an urban area of the state of Sergipe, it was observed that the flying mammals *Molossus molossus*, *Myotis lavalis* and *Noctilio albiventris* are parasitized by helminths and protozoa belonging to 11 distinct taxon families, being the families Ancylostomatidea and Hymenolepididae the most frequent enteroparasites in these species of neotropical bats of Brazil. In Pernambuco, 110 fecal samples of wild and synanthropic rodents were analyzed FLOTAC®, and the following zoonotic gastrointestinal parasites were detected: *Angiostrongylus cantonensis*, *Aspicularis tetraptera*, *Entamoeba* spp., *Hymenolepis nana*, *Moniliformes moniliformis*, *Syphacia obvelata*, *Strongyloides* spp. *Taenia* spp. and *Trichuris* sp. On the other hand, the following parasitic agents were detected in parasitic, immunological and / or molecular parasites: *Ancylostoma* sp., *Cryptosporidium* sp., *Cystoisospora* sp., *Entamoeba* sp., *Giardia* sp., *Strongyloides* sp., *Toxocara* sp. and *Taenia* sp., as well as DNA from the *Leishmania donovani* complex and *Toxoplasma gondii*. Finally, in an endemic area for Visceral Leishmaniasis of Pernambuco it was confirmed that *Didelphis albiventris*, *Oligoryzomys nigripes* and dogs are participating in the biological cycle of the *L. donovani* complex. In this way, we can conclude that wild, synanthropic, captive and domestic animals are affected by different parasitic agents, some of which are particularly zoonotic, posing a risk to public health.

Key-words: ecosystem, helminths, protozoa, mammals, zoonoses.

1. INTRODUÇÃO

O Brasil que é o quinto maior país do mundo e ocupa quase que a metade da América do Sul, é conhecido mundialmente por sua biodiversidade, já que possui mais de 14% da biota mundial (LEWINSOHN e PRADO, 2002), sendo catalogadas mais de oito mil espécies de vertebrados vivendo na Mata Atlântica, Pampas, Cerrado, Pantanal, Amazônia e Caatinga, no qual o grupo dos mamíferos é representado por mais de 730 espécies, distribuídos em 11 ordens distintas (ICMBIO, 2017).

Ao longo da história, o homem, na busca pelo progresso, realocou os recursos naturais, dando o surgimento da paisagem geográfica mista de elementos naturais e processados com diferentes graus de antropização em seu território (KAY e HOEKSTRA, 2008). Esse tipo de mudança tem influenciado em mudanças climáticas, inundações, diminuição dos mananciais, erosões, poluição, destruição da camada de ozônio e na destruição de habitats, fazendo com que populações de animais que vivem em ambientes silvestres, estejam expostos a inúmeros patógenos e parasitos, particularmente aqueles com potencial zoonótico (TAYLOR et al., 2001; KRAUSS et al., 2003).

Para a Organização Mundial da Saúde 71,8% das doenças zoonóticas são originárias da vida selvagem (OMS, 2017). No qual 58% de todas as doenças que acometem humanos e animais estão ligadas aos distúrbios do ecossistema, influenciados diretamente pela globalização, resultando assim, na rápida disseminação de parasitos zoonóticos (TAYLOR et al., 2001; PAGE et al., 2011).

Exemplos do risco da interface silvestre-urbano tem sido relatados em diversas partes do mundo, por exemplo em Grant, Miami e Condado de Wabash Estado Americano de Indiana, 90% das populações de guaxinins (*Procyon lotor*) são parasitados por *Baylisascaris procyonis*, o qual além de infectar animais domésticos, tem sido uma ameaça para populações humanas devido ao seu potencial zoonótico (PAGE et al., 2011). De forma semelhante, o helminto *Gnathostoma spinigerum* tem infectado humanos que se alimentam de peixes de água doce, enguias, rãs, pássaros e répteis pouco cozidos ou crus, provenientes de áreas onde existem populações de canídeos, felídeos e suídeos silvestres que atuam na manutenção do ciclo biológico deste parasito (CDC, 2018).

Já na interface urbano-peri-urbano-silvestre, diferentes estudos têm relatado a participação de animais domésticos (p. ex.: cães e gatos) como dispersores de alguns parasitos zoonóticos, sendo estes animais perpetuadores do ciclo de parasitos ao se deslocarem do meio urbano para ambientes silvestres (WOODROFFE, 1997; COURTENAY et al., 2002).

Uma vez que alterações ambientais têm desencadeado mudanças na cadeia epidemiológica de transmissão de alguns parasitos, particularmente os de caráter zoonótico,

atrelado à participação de animais silvestres, sinantrópicos, domésticos e até mesmo o homem no ciclo epidemiológico destes parasitos, objetivou-se neste estudo avaliar os diferentes aspectos clínicos, epidemiológicos e de saúde pública de animais silvestres, sinantrópicos e domésticos naturalmente infectados por agentes parasitários.

2. REVISÃO DE LITERATURA

2.1 Biodiversidade animal

Entende-se por biodiversidade o conjunto de todas as espécies de seres vivos existentes em determinada época ou região (SIGNOR, 1990). Sendo assim, no mundo, são conhecidos 1,5 milhões de espécies, das quais já foram catalogadas mais de 750.000 espécies de insetos, 250.000 plantas, e mais de 41.000 vertebrados. Apesar desses valores, acredita-se que o número absoluto ultrapasse os oito milhões de espécies de seres vivos (BARBIERI, 1992; WILSON, 1994).

Algumas espécies de seres vivos, especificamente alguns vertebrados são animais silvestres e/ou selvagens, embora mais de 30 espécies tenham sido domesticadas, sendo algumas para o uso na agricultura e produção de alimentos como é o caso do búfalo (*Bubalus bubalis* Linnaeus, 1758), bovino (*Bos taurus* Linnaeus, 1758), cavalo (*Equus caballus* Linnaeus, 1758), galinhas-d'angola (*Numida meleagris* Linnaeus, 1758) e suíno (*Sus domesticus* Erxleben, 1777). Outras são mantidas como animais de companhia, a exemplo do cão (*Canis familiaris* Linnaeus, 1758) e do gato (*Felis catus* Linnaeus, 1758) (FAO, 2017).

No Brasil, a extensão territorial, diversidade geográfica e climática faz do país, um dos maiores detentores de megadiversidade do planeta, possuindo entre 15% a 20% das espécies descritas na terra. Possui a flora mais rica do mundo, com cerca de 55 mil espécies de plantas (aproximadamente 22% do total mundial); mais de 524 espécies de mamíferos, 1.677 de aves, 517 de anfíbios e 2.657 de peixes (MMA, 2002).

Apesar de toda esta riqueza, a fauna silvestre está sendo ameaçada por uma verdadeira exploração predatória. O desmatamento das florestas, a poluição das águas, o comércio ilegal de animais e a caça predatória são fatores que vêm exterminando muitos mamíferos silvestres e diminuindo a riqueza da fauna (MARCHINI et al., 2011). Além do que, a expansão dos centros urbanos, principalmente em áreas não desenvolvidas, favorecendo a interface silvestres-urbano e/ou urbano-peri-urbano-silvestre entre diferentes espécies de animais tem propiciado o aumento de morbidade e mortalidade de diferentes doenças, particularmente as parasitárias (ALLEN et al., 2016).

2.2 Impactos da ação antrópica no ambiente silvestre

O ambiente silvestre é um conjunto de condições que envolvem e sustentam os seres vivos na biosfera como um todo ou em parte desta, abrangendo elementos do clima, solo, água e de organismos vivos (DULLEY, 2004).

Apesar da importância do ambiente silvestre para a sobrevivência de espécies animais, a degradação ambiental, cada vez mais presente nos dias atuais, para o crescimento descontrolado dos centros urbanos causam uma série de danos muitas das vezes irreparáveis ao meio ambiente, devido à ação antrópica, e a exploração de forma errônea dos recursos naturais (ROCHA et al., 2004). Assim, se tornou clara a dependência e impotência humana diante da natureza, haja vista as últimas catástrofes, como os tsunamis, enchentes, secas, epidemias e demais fenômenos naturais decorrentes das tão temidas mudanças ambientais (ROCHA et al., 2004).

Os efeitos imediatos do ambiente antrópico no meio silvestre e sobre a saúde humana podem ser observados em diferentes regiões do mundo, com um simples olhar. Para a Organização Mundial da Saúde, a ação antrópica tem influenciado diretamente sobre a saúde humana e animal, onde as mudanças ambientais implicam na alteração do equilíbrio do ecossistema, promovendo a dispersão de doenças que muitas vezes são de grande impacto na saúde pública (OMS, 2018).

Mas vale ressaltar que em se tratando das doenças, Peakall e Boyd (1987) destacam que os animais silvestres além de excelentes bioindicadores, algumas espécies podem atuar como organismos sentinelas de doenças, no qual poderão monitorar os níveis de impacto prejudiciais ao meio ambiente, em escala temporal e espacial.

Um dos exemplos clássicos de animais sentinelas são as aves, pois quando seus habitats começam a sofrer alterações antrópicas surge um desequilíbrio nas relações parasito-hospedeiro, alterações na estrutura da comunidade de vetores, assim como na dispersão dos parasitos, aumentando assim o número de doenças parasitárias causadas principalmente por protozoários (LOBATO, 2012).

Outra prova do problema da proximidade humana com a fauna silvestre está no aumento do número de casos de febre amarela no Brasil. Onde os primatas tem exercido o papel de sentinelas da doença em áreas, silvestres, peri-urbanas e urbanas (MS, 2017).

Neste contexto, sabe-se que diferentes espécies de animais adaptados a áreas antropizadas podem ser competentes e aumentar a transmissão de doenças para espécies mais raras. Embora a prevalência de doenças na vida silvestre tenda a ser maior em paisagens antropizadas, os efeitos de mudanças antrópicas na paisagem na ocorrência de doenças ainda são pouco conhecidos (BREARLEY et al., 2011).

2.3 Parasitos em animais

O parasitismo decorre da presença de macroparasitos e/ou microparasitos, e ainda constitui um dos mais sérios problemas na Medicina Veterinária da Conservação e na Clínica de Pequenos Animais (ZAPALSKI e HUBERT, 2011), e em Saúde Pública no Brasil, comprometendo de forma heterogênea cerca de 25% da população mundial (CDC, 2018).

Esse tipo de doença tem sido descrita em diversas partes do mundo, mas tem sido comumente relatada em países da África, América Central e do Sul, e Ásia (GRANROTH-WILDING et al., 2014). Sendo conhecidas mais de 120 doenças parasitárias de animais silvestres, domésticos e humanos, causadas por artrópodes, insetos, helmintos e/ou protozoários, sendo alguns destes agentes etiológicos conhecidos devido aos impactos ocasionados à saúde de humanos e animais parasitados (CDC, 2017).

Neste contexto, acredita-se que três quartos dos animais são infectados por algum parasito oportunista. E, por serem encontrados em diversas espécies de animais, os parasitos conseguem sobreviver ao se instalar dentro ou sobre o corpo de seus hospedeiros, podendo ter uma ação maléfica sobre o organismo (BOWMAN et al., 2007).

Entretanto, esse tipo de interação parasite-hospedeiro é extremamente importante, uma vez que esses organismos podem desempenhar um importante papel ecológico, sendo fundamentais para a manutenção de algumas espécies de animais (GRANROTH-WILDING et al., 2014), adaptando-se ao longo dos anos a diferentes hospedeiros, garantindo assim, sua longevidade e perpetuação em diferentes hospedeiros e ambientes (CHOLEWIŃSKI et al., 2016).

Como resultado da adaptação dos parasitos, pode-se destacar diferentes formas de transmissão, sendo a vetorial a mais comum (SUMRUAYPHOL et al., 2016), embora existam transmissão por contato direto, ingestão de água e alimentos contaminados, sanguínea, transplacentária e iatrogênica (VYTHILINGAM et al., 2008).

Apesar dos grandes avanços tecnológicos e modernização da medicina veterinária, as doenças parasitárias ainda são consideradas um grave problema à saúde dos animais, principalmente quando se refere às espécies de parasitos zoonóticas, ocasionam sérios problemas à saúde de humanos e animais (JOY et al., 2008).

No que se refere às implicações epidemiológicas das doenças parasitárias na interface entre humanos, animais domésticos e silvestres, sabe-se há mais de duas décadas a importância bilateral das doenças parasitárias para a conservação da biodiversidade e para a saúde humana (DASZAK et al., 2000).

Desde então, existem inúmeras dúvidas sobre o que ocorre quanto à transmissão de doenças parasitárias em áreas de interface entre humanos, animais domésticos e silvestres, sabendo-se que a proximidade entre humanos, espécies domésticas e silvestres oferece inúmeras oportunidades para o surgimento de interações interespecíficas, por exemplo, cães domésticos (*Canis familiaris*) que podem ser dispersores de inúmeros parasitos no ambiente silvestre, ou então, a presença humana que está se intensificando em praticamente todos os ambientes, e a urbanização que tem alterado a biologia de hospedeiros, vetores e parasitos (CURI, 2014).

Outro exemplo de que o comportamento humano pode afetar na dinâmica da transmissão de doenças parasitárias entre espécies domésticas e silvestres, foi relatada em cães selvagens africanos (*Lycaon pictus*), sendo verificado que exemplares que viviam próximos de vilas pastorais, onde existiam cães domésticos que eram criados soltos, foram mais afetados por doenças (ALEXANDER e MCNUTT, 2010; WOODROFFE et al., 2012).

Não obstante, na clínica de pequenos animais, as doenças parasitárias são extremamente comuns em cães e gatos, os ácaros causadores de sarna, gastroenterites por helmintos e protozoários, e as hemoparasitoses estão entre as enfermidades parasitárias mais comuns (LABRUNA e PEREIRA, 2001; BOWMAN et al., 2003).

Leishmaniose por exemplo vêm sendo considerada uma das hemoparasitoses de cães de maior importância na clínica médica veterinária devido à sua frequência (GONTIJO et al., 2011). Já os helmintos como *Ancylostoma caninum* e *A. tubaeforme* estão entre os parasitos gastrointestinais mais comuns em cães e gatos, podendo gerar quadros de hemorrágica aguda ou crônica acompanhada por diarreia sanguinolenta e/ou mucoíde, além de deficiência de ferro e anemia (URQUHART et al., 1996; BOWMAN et al., 2003).

2.4 *Leishmania* sp.

Parasito intracelular obrigatório, pertencente à Ordem Kinetoplastida, Família Trypanosomatidae, o gênero *Leishmania* possui dois subgêneros *Leishmania* e *Viannia*. São parasitos digenéticos, capazes de infectar diversas espécies de animais domésticos, silvestres, e de insetos vetores flebotomíneos (BEDOR, 2003). No Velho e Novo Mundo são conhecidas mais de 30 espécies de *Leishmania*, responsáveis por desencadear a Leishmaniose Tegumentar (LT) ou Leishmaniose Cutânea (LC) e Leishmaniose Visceral (LV) (MURRAY et al., 2005; DAVID e CRAFT, 2009).

No Brasil, mais de cinco espécies do gênero *Leishmania* são conhecidas, duas agrupadas no subgênero *Leishmania*: *Leishmania (Leishmania) infantum chagasi* e *Leishmania (Leishmania) amazonensis*; e seis no subgênero *Viannia*: *Leishmania (Viannia) braziliensis*, *Leishmania (Viannia) guyanensis*, *Leishmania (Viannia) lainsoni*, *Leishmania (Viannia) lindenbergi*, *Leishmania (Viannia) naiffi* e *Leishmania (Viannia) shawi* (LAINSON e SHAW, 1998; SILVEIRA et al., 2002).

A biologia de *Leishmania* spp. é complexa (NEVES, 2005), necessitando da participação de dois hospedeiros, um vertebrado e outro invertebrado (Figura 1) (ALVES e FAUSTINO, 2005; NEVES, 2005). Assim, a sua transmissão se dá através da inoculação de promastigotas durante o hematofagismo das fêmeas de flebotomíneos (RAMOS et al., 2004). No hospedeiro vertebrado, as formas promastigotas invadem células linfocitárias e iniciam o processo de replicação para assim, infectar outras células e disseminar-se pelo organismo. Em alguns casos a multiplicação do parasito nos hospedeiros vertebrados sofre influência da resposta imune protetora, onde o parasito pode ser destruído em função da ação dos linfócitos T (ROITT et al., 1999; CAMPOS, 2007; MURRAY et al., 2005; GAMA et al., 2004).

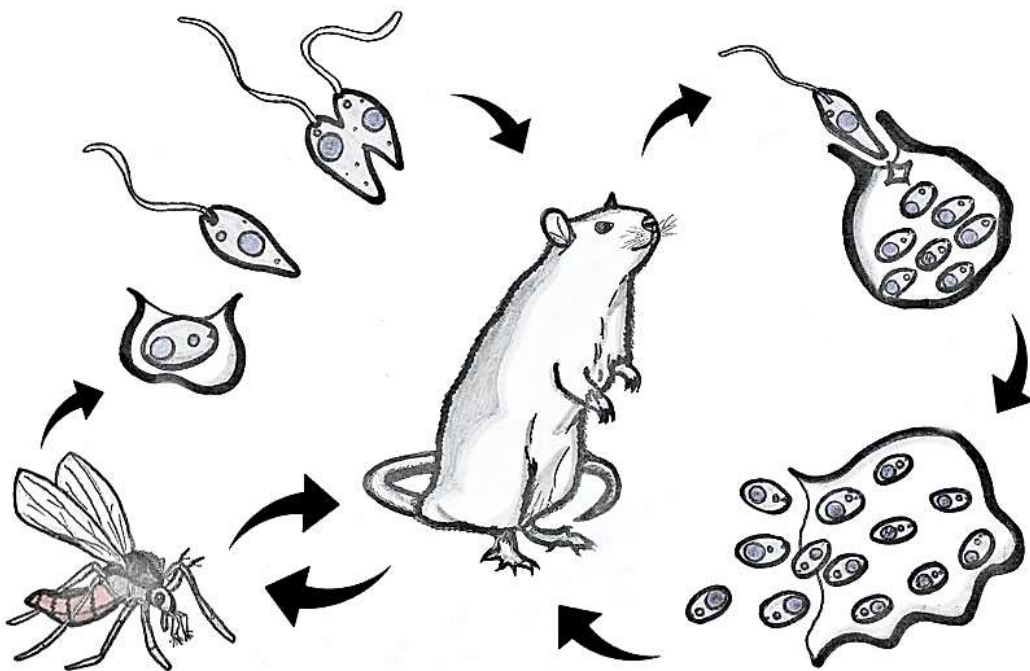


Figura 1. Ciclo biológico de transmissão de *Leishmania* spp. Fonte: Raphael Lepold e Victor Fernando Santana Lima (2018).

A LT e LV já foram relatadas em mamíferos terrestres como o “cão” (*Canis familiaris*), “cachorro-do-mato” (*Cerdocyon thous*), “caxiú-preto” (*Chiropotes satanus*), “equino” (*Equus caballus*), “gambá-de-orelha-preta” (*Didelphis marsupial*), gambá-de-orelha-branca (*Didelphis albiventris*), “gato” (*Felis catus*), “macaco-prego” (*Cebus apela*), “preguiça-de-dois-dedos” (*Chloepus didactylus*), “preguiça-de-três-dedos” (*Bradypus tridactylus*), “quati” (*Nasua nasua*), “rato-preto” (*Rattus rattus*), “tamanduá-mirim” (*Tamandua tetradactyla*) e “tatu-galinha” (*Dasypus novemcinctus*) (TRAVI et al., 1981; ROQUE e JANSEN, 2014; GONZÁLEZ et al., 2015; KASSAHUN et al., 2015; PAIZ et al., 2015; PAÇA et al., 2015).

Em morcegos (quirópteros) *Leishmania* é relatada em *Carollia perspicillata*, *Molossus molossus*, *M. rufus*, *Glossophaga soricina*, *Nyctinomops laticaudatus*, *Eumops glaucinus*, *E. auripendulus*, *Artibeus literatus*, *Sturnira lilium* e *Myotis nigricans* no Brasil (ROQUE e JANSEN, 2014)

O diagnóstico clínico da leishmaniose é bastante complexo, apesar da ausência de sinais clínicos patognomônicos, como descrito por Santos (2015), que ao realizar o exame clínico em 20 espécimes de cachorro-do-mato (*C. thous*) no estado de Pernambuco, não observou sinais clínicos compatíveis com as leishmanioses. Porém quando sintomáticos, são observados: alterações cutâneas, linfadenomegalia local ou generalizada, perda de peso, aumento do tamanho do baço e do fígado, onicogribose e apatia (MAIA e CAMPINO, 2008; QUEIROZ et al., 2010).

Atualmente existe uma variedade de métodos para o diagnóstico de *Leishmania* em animais. Os métodos parasitológicos que envolvem a punção de órgãos, fornecem a certeza da infecção, por possibilitarem a visualização do parasito em microscopia óptica (QUINNELL e COURTENAY, 2009). Outro método parasitológico consiste na cultura *in vitro* de fragmentos de tecidos ou aspirados, e na inoculação em cobais de laboratório (MAIA e CAMPINO, 2008).

A imuno-histoquímica também é uma técnica de diagnóstico direto que se baseia na detecção de amastigotas de *Leishmania* em secções coradas de tecidos. Já a PCR ou PCR em tempo real são testes mais sensíveis e específicos para identificação de DNA de *Leishmania* em amostras de sangue e/ou tecidos de seus hospedeiros (HEID et al., 1996; OLIVEIRA, 2012). Entretanto no Brasil, os testes imunocromatográficos, imunofluorescência indireta e ELISA ainda são os mais utilizados, particularmente em cães (FARIA, 2013).

2.5 *Toxoplasma gondii*

T. gondii é o agente etiológico da toxoplasmose, uma zoonose parasitária de distribuição cosmopolita, que afeta praticamente todos os animais endotérmicos, inclusive o homem, sendo classificado taxonomicamente no Reino Protista, Filo Protozoa, Classe Apicomplexa, Ordem Eucoccidiida, Família Sarcocystiidae e Gênero *Toxoplasma* (DUBEY e BEATTIE, 1988).

No que se diz respeito a biologia do *T. gondii*, este ocorre nos felídeos (hospedeiros definitivos) e nos hospedeiros intermediários, que estão relacionados à reprodução sexuada e assexuada, respectivamente (BLACK e BOOTHROYD, 2000). Desta forma, os felídeos são os hospedeiros definitivos mais importante, pois são capazes de eliminar oocistos nas fezes, podendo contaminar o ambiente (MENEZES, 2011).

Os hospedeiros intermediários se infectam ao ingerir alimentos ou água contaminados com oocistos esporulados, assim, ocorre a liberação dos esporozoítos no intestino, chegando a diversos órgãos na forma de trofozoítos. Nestes órgãos, ocorre uma rápida multiplicação, se desenvolvendo em taquizoítos, caracterizando a fase aguda da doença (BOWMAN et al., 2010).

Nos hospedeiros intermediários, a reprodução do parasito se dá de forma assexuada, em todo o organismo, produzindo cistos teciduais. Em resposta ao sistema imune desses hospedeiros, a multiplicação torna-se mais lenta e os taquizoítos são chamados de bradizoítos, definindo a fase crônica da toxoplasmose. Os felídeos ao ingerir tecidos com cistos se infectam novamente (MENEZES, 2011).

Desta forma, diferentes espécies de animais silvestres têm sido diagnosticada com *T. gondii* (TENTER et al., 2000). Anticorpos IgG anti-*T. gondii* têm sido observados em canídeos silvestres no Brasil, com a prevalência da infecção variando de 19,2% em cachorro-do-mato (*C. thous*) provenientes de São Paulo (PROENÇA et al., 2013) a 35,1% em graxaim-do-campo (*Lycalopex gymnocercus*) e raposa-do-campo (*Lycalopex vetulus*) (GENNARI et al., 2004; CATENACCI et al., 2010).

Em Pernambuco, Santos (2015) ao avaliar 20 *C. thous* provenientes da Região Metropolitana de Recife e Petrolina observou que 20% dos animais apresentaram anticorpos IgG anti-*T. gondii*. Na Ilha de Fernando de Noronha, *T. gondii* já foi detectado em amostras biológicas de animais silvestres, sinantrópicos e domésticos a saber: *Bos taurus*, *Bubulcus ibis*, *Canis familiaris*, *Capra hircus*, *Equus caballus*, *Felis catus*, *Gallus domesticus*, *Ovis aries*, *Rattus norvegicus* e *Rattus rattus* (COSTA et al., 2012; SILVA et al., 2017).

Outros mamíferos estão listados como hospedeiros do *T. gondii*, dentre estes estão *Alouatta guariba*, *Callithrix jacchus*, *Callithrix penicillata*, *Cebus apela*, *Didelphis*

marsupialis aurita, *Felis* sp., *Macacca mulata*, *Marmosa* sp., *Saimiri* sp. e *Proechimys* sp. (NERY-UIMARÃES e FRANKEN, 1971; FERRARONI e MARZOCHI, 1980; SALATA et al., 1985). Quanto ao papel dos quirópteros na epidemiologia de *T. gondii* a espécie *Carollia perspicillata* está envolvida na cadeia epidemiológica deste parasito no estado da Bahia (JESUS, 2015).

É importante destacar que o curso da toxoplasmose é variável dentre as espécies de animais, por exemplo alguns animais silvestres como os saguis (*Callithrix* sp.) são extremamente susceptíveis à doença e podem vir a óbito em até 11 dias após o contato inicial com o agente (CASAGRANDE et al., 2013). Em um surto da doença em macacos-de-cheiro (*Saimiri sciureus*), os animais morreram em um período de quatro semanas (BORST e VAN KNAPEN, 1984) e micos-leões-dourados (*Leontopithecus rosalia rosalia*) em um zoológico morreram poucas horas após serem observados clinicamente sadios (PERTZ et al. 1997).

Embora, normalmente os sinais clínicos da toxoplasmose sejam determinados pelo local e pela extensão dos danos ao(s) órgão(s) envolvido(s). Os sintomas mais frequentes incluem a depressão, anorexia, febre seguida por hipotermia, efusão peritoneal, icterícia e dispnéia (ÁVILA, 2009). Lappin (2004) acrescenta que a infecção por *T. gondii* pode causar ainda hiperestesia muscular, perda de peso, convulsões, ataxia, diarreia e uveíte em felídeos. Barr (2003) acrescenta sinais neurológicos como convulsões, tremores, paresia/paralisia e déficits de nervos cranianos a hospedeiros infectados pelo agente.

No que se refere ao diagnóstico de *T. gondii* os testes sorológicos, moleculares e isolamento do protozoário são recomendados (DUBEY, 1993). Entretanto, como os sinais clínicos da toxoplasmose animal podem ser inespecíficos e comuns a outras enfermidades, a detecção de anticorpos anti-*T. gondii* pode ser uma boa ferramenta no diagnóstico dessa zoonose, sendo o Teste de Aglutinação Direta Modificada (MAT), Reação de Imunofluorescência Indireta (RIFI) e Ensaio de Imunoadsorção Enzimática (ELISA) capazes de detectar anticorpos IgG e IgM, e as técnicas moleculares, como a Reação em Cadeia da Polimerase (PCR) útil para a identificação do agente infeccioso em tecidos e secreções (DUBEY, 2010).

A toxoplasmose é uma protozoonose de distribuição mundial, que em termos de saúde pública é uma das principais causadoras de alterações neonatais em gestantes, e encefalites em pacientes HIV (LAPPIN, 2004). Estimando-se que pelo menos um terço da população humana global esteja cronicamente infectada pelo parasito (TENTER et al., 2000).

2.6 *Trypanosoma cruzi*

T. cruzi é um protozoário hemoflagelado pertencente ao Filo Sarcomastigophora, Classe Zoomastigophora, ordem Kinetoplastida, Família Typanosomatidae e ao Gênero *Trypanosoma*, que infecta uma variedade de espécies de mamíferos na natureza, tendo como vetores mais de 130 espécies de triatomíneos, dentre os mais conhecidos destacam-se *Triatoma infestans*, *Panstrongylus megistus*, *T. brasiliensis*, *T. pseudomaculata* e *T. sordida* (GARCIA et al., 2007).

Durante muito tempo, *T. cruzi* foi considerado um parasito exclusivo de animais silvestres, sendo transmitido naturalmente entre animais e triatomíneos. Entretanto, sabe-se que essa doença parasitária se transformou em uma importante antropozoonose com a invasão do homem no ambiente natural e adaptação dos vetores ao ambiente urbano, tornando-se em um problema de saúde pública (COURA e DIAS, 2009). Assim, os ciclos de transmissão doméstico e silvestre podem ocorrer de forma isolada ou sobreposta, dependendo do grau de interação entre os susceptíveis e os vetores, podendo diversas espécies de mamíferos se tornarem reservatórios do parasito, mantendo a circulação do agente no ambiente (MILES et al., 2003).

O ciclo de transmissão se inicia quando o triatomíneo, ao se alimentar do sangue do hospedeiro vertebrado, elimina, em suas fezes, formas tripomastigotas metacíclicas, as quais através de mucosas ou do ferimento na pele entram na circulação sanguínea do hospedeiro vertebrado. O parasito é fagocitado por macrófagos e assim se transforma na forma amastigota, onde no interior das células se multiplicam por divisão binária, e em seguida se transformam em tripomastigotas que rompem as células e se disseminam pela corrente sanguínea. Se o animal infectado for picado novamente por um triatomíneo, os parasitos em seu sangue serão transmitidos ao inseto (MS, 2017).

Em estudos realizados em parques nacionais, os três principais fatores que estão modulando o ciclo de transmissão de *T. cruzi* entre pequenos mamíferos, são: I) perda de biodiversidade; II) aumento da abundância de marsupiais; III) e variação sazonal, sugerindo que estes mesmos fatores devam influenciar a infecção pelo parasito em mamíferos de médio porte (como o cachorro-do-mato) e os de grande porte, em outras regiões do País (SOLÍS-FRANCO et al., 1997).

Centenas de animais silvestres estão listados como reservatórios silvestres de *T. cruzi*, dentre eles carnívoros, logomorfos, marsupiais, morcegos, primatas não-humanos e os roedores. Já os cães, gatos e alguns animais de produção como os caprinos e suínos estão

entre os hospedeiros domésticos, mantendo um importante elo na interface silvestre-doméstico na transmissão do parasito (DEANE et al., 1984).

Dentre as espécies silvestres do Norte do Brasil consideradas hospedeiros de *T. cruzi*, Lainson et al. (1979) relatam mais de 13 espécies de animais, sendo os marsupiais (*Didelphinae*), porcos-espinhos (*Coendou spp*), tatus (*Dasypus novemcinctus*) e quatis (*Nasua nasua*), os mais afetados.

No sudeste do Brasil, Zetun et al. (2014) ao avaliarem amostras sanguíneas de *Akodon spp.*, *Callomys venustus*, *Conepatus chinga*, *Chaetophractus vellerosus*, *Desmodus rotundus*, *Didelphis albiventris*, *Felis geoffroyi*, *Monodelphis dimidiata*, *Oligoryzomys spp.* e *Tolypeutes matacus*, concluíram que apenas os didelfídeos estavam participando do ciclo de *T. cruzi*. De forma semelhante, em Pernambuco, *D. albiventris* participam da cadeia epidemiológica deste protozoário (SANDES, 2014).

No âmbito da Mata Atlântica Costeira verificou-se um distinto cenário enzoótico, em que o mico-leão-dourado (*Leontopithecus rosalia*) é a espécie silvestre mais infectada, quando comparada com os marsupiais e roedores, deixando claro que o ciclo de *T. cruzi* varia de acordo com o ambiente e diversidade de hospedeiros (VAZ, 2006).

Quanto ao quirópteros, mais de 10 espécies são listadas como hospedeiros dos tripanossomatídeos, dentre estes *T. cruzi*, destacando-se os de morcegos das espécies: *Artibeus lituratus*, *A. planirostris*, *Carollia perspicillata*, *Chiroderma doriae*, *C. villosus*, *Desmodus rotundus*, *Diphylla ecaudata*, *Glossophaga soricina*, *Lasiurus blossevillii*, *Myotis nigricans*, *Myotis riparius*, *Phyllostomus hastatus*, *Platyrrhinus lineatus* e *Sturnira lilium* (LOURENÇO, 2016).

Algumas espécies animais quando infectadas por *T. cruzi* podem apresentar quadro clínico de encefalite, miocardite ou cardiomiopatia que se desenvolve em consequência do dano causado pelo parasito às células do miocárdio ou reações imunomediadas (TILLEY e SMITH, 2003), além de febre, adenomegalia, hepatoesplenomegalia, conjuntivite, meningoencefalite, fraqueza, intolerância à exercícios, síncope e morte súbita (NELSON e COUTO, 2006).

Quanto ao diagnóstico da tripanossomíase, recomenda-se utilizar métodos parasitológicos, sorológicos e moleculares para confirmação da doença tanto na fase aguda como na crônica. O exame parasitológico direto é a técnica “padrão ouro” para diagnóstico por meio da pesquisa a fresco de tripanossomatídeos (gota espessa), o método de concentração (Strout, microhematócrito ou capa leucocitária), e estiraço sanguíneo

(LOURDES, 2013). Para a detecção de anticorpos anti-*T. cruzi* da classe IgM e/ou IgG, são utilizados o ensaio Imunoenzimático, Imunofluorescência Indireta ou Hemaglutinação Indireta (FERNADES e CHIARI, 1990).

A prova de quimioluminescência também permite a identificação de anticorpos da classe IgG, embora ainda não seja reconhecida pelo Ministério da Saúde (MS, 2013). Já a PCR tem sido utilizada na detecção de DNA de *T. cruzi* em animais assintomáticos (SANDEZ, 2014).

2.7 *Cryptosporidium* sp.

O gênero *Cryptosporidium* é classificado como eucarionte pertencente ao Filo Apicomplexa, classe Gregarinomorphe, Família Cryptosporidiidae, sendo protozoários parasitos entéricos que se desenvolvem no epitélio da mucosa intestinal ou gástrica de seus hospedeiros (XIAO et al., 1998; RYAN et al., 2014).

Recentemente, por meio de advento da filogenética molecular alguns taxons apicomplexanos foram modificados, no qual o *Cryptosporidium* que era Coccidia, agora encontra-se no grupo das gregarinas na base de Apicomplexa (BORNER e BURMESTER, 2017). São conhecidas 31 espécies de *Cryptosporidium* são conhecidas (ZAHEDI et al., 2016), *C. muris*, *C. andersoni*, *C. parvum*, *C. hominis*, *C. wrairi*, *C. felis* e *C. cannis* são descritos comumente em mamíferos; *C. baileyi*, *C. meleagridis* e *C. galli* em aves; *C. serpentis* e *C. saurophilum* em répteis; e *C. molnari* exclusivamente em peixes (XIAO et al., 2004).

Em seres humanos mais de 20 espécies de *Cryptosporidium* spp. de diferentes genótipos tem sido relatadas (RYAN et al., 2014). Entretanto, *C. parvum* é responsável pela maioria das infecções descritas em seres humanos e mamíferos, mesmo que *C. muris*, *C. felis* e *C. meleagridis* também tenham sido apontadas em algumas dessas infecções (DIDIER et al., 2004).

No que diz respeito ao ciclo biológico do parasito, sabe-se que é monoxeno, com diferentes estágios de desenvolvimento: excistação, merogonia, gametogonia, fertilização, formação da parede dos oocistos e esporogonia (GELLIN e SOAVE, 1992). E a liberação de oocistos presentes nas fezes dos hospedeiros infectados pode acarretar na contaminação ambiental, principalmente das fontes d'água, os quais tem sido reconhecido como maiores veiculadores do parasito pela possibilidade de atingir uma grande diversidade de hospedeiros (LABERGE et al., 1996).

Há evidências de que um grande número de hospedeiros animais possam estar envolvidos na transmissão desse parasito (APPELBEE et al., 2005). Em animais silvestres e sinantrópicos *Cryptosporidium* sp. já foi registrado em roedores, já que a ausência de especificidade para o hospedeiro sugere que esses pequenos mamíferos podem ser reservatórios desse agente parasitário (SINSKI et al., 1998). Assim, Lallo e colaboradores (2008) pesquisaram oocistos de *Cryptosporidium* em amostras fecais de roedores, marsupiais, primatas, morcegos, largatos e sapos, sendo observado o parasitismo exclusivamente em roedores da espécie *Akodon montensi*, *Thaptomys nigita* e *Sciurus aestuans*.

De forma semelhante, Dall'Olio e Franco (2004) ao investigarem a ocorrência de espécies de *Cryptosporidium* na fauna natural de pequenos mamíferos silvestres da Mata Atlântica de três áreas serranas do Sudeste brasileiro, detectou *C. muris* e *C. parvum* em *Akodon serrensis* e *Oryzomys ratticeps*, ambas espécies de roedores.

Em primatas não-humanos a infecção pelo gênero *Cryptosporidium* já foi registrada nas espécies: *Alouatta caraya*, *Ateles paniscus*, *Callithrix penicillata*, *Cebus apela*, *Cercopithecus aethiops*, *Gorilla gorila*, *Macaca sinica*, *Papio hamadryas*, *Pan troglodytes*, *Presbytis entellus*, *Saimiri boliviensis* e *Trachypithecus vetulus* (MURIUKI et al., 1997; NIZEYI et al., 1999; EKANAYAKE et al., 2006; VENTURINI et al., 2006; SILVA et al., 2008).

Em aves *C. meleagridis*, *C. baileyi* e *C. galli* já foram relatados parasitando galinhas, perus, frangos e pássaros (XIAO et al., 2004). No Brasil, *Anas platyrhynchos*, *Gallus gallus* e *Coturnix japonica*, já foram detectados eliminando oocistos de *Cryptosporidium* sp., no qual o percentual de positividade variou de 56 a 100% (GOMES et al., 2009).

Todos os mamíferos domésticos são apontados como hospedeiros de *Cryptosporidium* spp.: bovinos, ovinos, caprinos, camelos, suínos, equinos, cães e gatos (ONG et al., 2002; XIAO et al., 2004; ZHANG et al., 2013).

A infecção por *Cryptosporidium* spp. causa em animais inflamação e atrofia das vilosidades intestinais resultando em perda da superfície de absorção e desequilíbrio no transporte de nutrientes (THOMPSON et al., 2008).

Em animais silvestres e sinantrópicos por exemplo, a criptosporidiose pode se manifesta com maior ou menor expressão clínica, apesar de que os animais parasitados podem apresentar anorexia, letargia, perda de peso, diarreia e desconforto abdominal (DELGADO et al., 2003).

No que se refere ao diagnóstico desse protozoário gastrointestinal ainda é considerado um desafio, uma vez que não existe unanimidade para recomendar uma técnica como sendo a melhor, embora inúmeros métodos tenham sido utilizadas em diferentes espécies animais, tais

como centrifuge-flutuação em solução de Sheather, coloração por safranina azul de metileno (MUNDIM et al., 1995), auramine-fenol (CASEMORE et al., 1984), centrifuge-sedimentação pelo formol-éter com posterior confecção dos esfregaços, com utilização da coloração de Ziehl-Neelsen modificada (HENRIKSEN e POHLENZ, 1981) e o método de Kinyoun (BRASIL, 1996), ELISA (ROBERT et al., 1990), imunofluorescência direta (BORGES et al., 2007), além da Reação em Cadeia de Polimerase (MORGAN et al., 2000).

Vale ressaltar que *Cryptosporidium* sp. é um dos principais protozoários causadores de doenças diarreicas do mundo (OMS, 2017), acreditando-se que seja o segundo agente parasitário que contribui para doença diarreica em crianças, estimando-se que surtem cerca de 2,9 milhões de casos anualmente só no continente africano (SOW et al., 2016).

2.8 *Giardia* sp.

Giardia é um protozoário flagelado com ciclo de vida direto, cuja transmissão fecal-oral se dá especialmente pela água contaminada com cistos (THOMPSON, 2000). Este protozoário flagelado pertence ao Filo Sarcomastigophora, Subfilo Mastigophora, Classe Zoomastigophora, Ordem Diplomonadida e Família Hexamatidae. É um dos mais prevalentes parasitos intestinais de humanos e animais, sendo descrito pela primeira vez a mais de 330 anos (SOGAYAR e GUIMARÃES, 2000).

Giardia duodenalis (sinônimo de *Giardia lamblia* e *Giardia intestinalis*) é uma das espécies que infectam os mamíferos, incluindo os humanos, e estima-se que cause 2,8 bilhões de casos de doenças intestinais por ano globalmente (THOMPSON, 2000), com maior prevalência em países em desenvolvimento (FENG e XIAO, 2011).

Além de *G. duodenalis*, existem outras espécies de *Giardia* que afetam diferentes animais, por exemplo: *G. agilis* que parasita anfíbios; *G. ardeae* e *G. psittaci* que hospedam o trato intestinal de aves, e *G. muris* e *G. microti* parasitando roedores (MONIS et al., 2008). Plutzer et al. (2010) destacam ainda que algumas espécies como a *G. canis*, *G. simondi*, *G. cati*, *G. bovis*, *G. enterica* e *G. duodenalis* são filogeneticamente semelhantes.

G. duodenalis consiste em oito conjuntos genotípicos (A a H) com diferentes especificidades de hospedeiros, sendo o genótipo A de humanos, bovinos e outros mamíferos; B em humanos, primatas e outros mamíferos, C e D em cães e outros canídeos; E principalmente em animais com cascos, incluindo bovinos, ovinos e caprinos e, mais recentemente, em humanos; F em gatos e humanos; G em roedores; e H em mamíferos marinhos (RYAN e CACCIÒ, 2013).

A infecção nesses animais ocorre na maioria das vezes pela ingestão de cistos em água e/ou alimentos contaminados. No intestino delgado, os trofozoítos sofrem divisão binária e chegam à luz do intestino, onde ficam livres ou aderidos à mucosa intestinal, por mecanismo de sucção, e em seguida ocorre a formação de cistos que são eliminados no ambiente (BOWMAN et al., 2010).

Por ser considerada uma das principais causas de enterites no homem e nos animais, relatos da infecção em animais silvestres tem sido descrito na literatura. Apesar de que o papel dos animais silvestres na epidemiologia da giardíase ainda é desconhecido, porém testes moleculares sugerem que alguns desses animais representam fontes de infecção para o homem (FAYER, 2006; APPELBEE et al., 2005).

No Brasil, cistos de *Giardia* sp já foram encontrados nas fezes de ouriço-cacheiro (*Coendou villusus*) que habitavam fragmentos de mata no Alto Tietê - SP (LALLO et al. 2008). Outras espécies de pequenos mamíferos como o *Didelphis albiventris*, *Mus musculus*, *Rattus norvegicus* e *Rattus rattus* estão listados como hospedeiros silvestres da *Giardia* sp. (DUNALP et al., 2002; PEREIRA et al., 2002).

Em um criatório conservacionista localizados nos municípios de Cachoeira do Sul e Santa Maria-RS, Silva et al (2008) identificaram giardíase em quatro primatas de duas espécies, *Cebus apella* e *Callithrix jacchus*, assim como foi observado o parasito em *Alouatta fusca*, *Alouatta pigra*, *Callithrix argentata*, *Cercopithecus erythrogaster*, *Macaca fuscata* e *M. mulatta* (MAJEWSKA e KASPRZAK, 2000; SESTAK et al., 2003; ITAGAKI et al., 2005; VITAZKOVA e WADE, 2006).

Em carnívoros selvagens o parasitismo por *Giardia* sp. tem sido relatado em *Cerdocyon thous* (cachorro-do-mato), *Felis serval* (serval), *Leopardus tigrinus* (gato-do-mato), *Leopardus weidii* (gato-maracajá), *Panthera tigris* (tigre), *Panthera leo* (leão), *Panthera onca* (onça-pintada), *Puma concolor* (onça-parda) e *Ursus arctos* (urso-pardo) (OLIVEIRA et al., 2008; AGHAZADEH et al., 2015).

Mesmo que os animais eliminem os cistos de parasitos nas fezes, estes hospedeiros podem apresentar ou não sinais clínicos da enfermidade (VIGNARD-ROSEZ et al., 2006). Todavia, animais com giardíase comumente apresentem fezes de consistência pastosas a aquosas com odor fétido, em grandes volumes, com esteatorréia e flatulência, geralmente sem muco ou sangue, caracterizando uma síndrome mal absorptiva por enteropatia de intestino delgado, dor abdominal, desidratação, perda de peso, podendo vir a óbito em função da evolução no quadro clínico (MUNDIM et al., 2003; SILVA et al., 2007).

Segundo Taylor et al. (2007), os cistos de *Giardia* podem ser detectados nas fezes por inúmeros métodos, no qual o exame direto de esfregaço fecal, ou concentração fecal por acetato-formalina e sulfato de zinco, seguido de exame microscópico, são as técnicas mais tradicionais. Entretanto, existem outras ferramentas para o diagnóstico, dentre estas o método de centrífugo-flutuação em sulfato de zinco, FLOTAC®, Mini-FLOTAC®, imunofluorescência direta e PCR (BARDA et al., 2003; PAULINO, 2005; SOARES et al., 2008; LENZI, 2013).

Vale destacar que, apesar dos avanços e melhoria da qualidade sanitária em alguns países, a giardíase ainda continua representando um significativo problema médico-sanitário, exercendo um impacto na saúde pública, tendo em vista o grande número de pessoas acometidas, acompanhados de grandes surtos, e as várias alterações orgânicas provocadas em seus hospedeiros, principalmente em crianças, uma vez que este parasito tem sido apontado como responsável por alterar o crescimento e funções cognitivas (CARDOSO et al., 1995; FENG e XIAO, 2011).

2.9 Helmintos gastrointestinais

Os helmintos constituem um grupo de parasitos distribuídos em três Filos: Nematoda, Acanthocephala e Plathyelminthes, sendo este último dividido em duas classes: Trematoda e Cestoda (URQUHART et al., 1998).

Há muito tempo, sabe-se que as helmintíases estão na sua maioria das vezes relacionadas com as condições de vida do hospedeiro e do ambiente onde os animais vivem, sendo mais prevalentes em locais onde não há boas condições de higiene (CARMO e SALGADO, 2003).

Acredita-se que entre 30 a 100 milhões de espécies de vertebrados e invertebrados sejam parasitados por helmintos (REAKA-KUDLA et al., 1997). Uma vez que estes parasitos são considerados excelentes modelos de estudo em ecossistemas naturais e alterados (BRANDÃO, 2007), a identificação das principais espécies animais que atuam como transmissores de parasitos é de extrema importância na adoção de medidas de controle (BRACK, 1987).

Identificação de helmintos em animais domésticos é mais comum, em cães e gatos são observando-se com maior frequência o parasitismo por *Ancylostoma* spp., *Toxocara* spp., *Dipylidium caninum*, *Echinostoma* spp, *Strongyloides* spp. e *Trichuris* spp. (LIMA et al., 2014). Já em silvestres, a identificação destes parasitos gastrointestinais ainda é um desafio,

pois algumas espécies produzem ovos muito semelhantes, sendo difícil à identificação taxonomica, apesar de que a utilização da morfometria pode ser uma boa opção (SLOSS et al., 1999).

Dentre os registros da composição da fauna helmíntica de algumas espécies de animais silvestres, destacam-se estudos em quirópteros no Brasil, os quais identificaram 59 espécies de helmintos. Destes, 28 são nematódeos (*Allintoshius* spp., *Anoplostrongylus* spp., *Aonchotheca* spp., *Biacantha* spp., *Bidigiticauda* spp., *Capillaria* spp., *Carostrongylus* spp., *Cheiropteronea* spp., *Histiostrongylus* spp., *Litomosoides* spp., *Migonella* spp., *Molostrongylus* spp., *Parahistiostrongylus* spp., *Physaloptera* sp., *Stilestrongylus* spp., *Tenoranema* spp. e *Torrestrongylus* sp.), 23 trematódeos (*Acanthatrium* spp., *Anenterotrema* spp., *Castroia* spp., *Chiropterotrema* spp., *Gymnoacetabulum* spp., *Hasstilesia* spp., *Maxbrauniun* spp., *Neodiplostomum* spp., *Nudacotyle* spp., *Ochoterenatrema* spp., *Parabascus* spp., *Paralecithodendrium* spp., *Tremajoannes* spp. e *Urotrema* spp.) (SANTOS e GIBSON, 2015), e apenas seis cestódeos (*Cycloskrjabinia* sp., *Mathevotaenia* spp., *Atriotaeia* spp., e *Vampirolepis* spp.), e dois acantocéfalos (*Moniliformis moniliformes* e *Neonicicola artibeii*) são conhecidos em morcegos (SANTOS e GIBSON, 2015).

Em roedores, é sabido que estes animais vêm se adaptando às diversas mudanças ambientais que estão ocorrendo em todo o mundo (RATZOOMAN, 2006). Em função desses acontecimentos, algumas espécies têm sido consideradas hospedeiros de diversos helmintos (p. ex.: *Ancylostoma*, *Capillaria*, *Echinococcus*, *Echinostoma*, *Hymenolepis*, *Paragonimus*, *Railleitina*, *Strongyloides*, *Taenia* e *Trichinella*), onde desempenham um papel importante nos ciclos de espécies zoonóticas (MALSAWMTLUANGI e TANDON, 2009; MILLAZZO et al., 2010; OGUNNIYI et al., 2014). Dentre os helmintos já registrados em roedores deve-se dar uma atenção especial a *Angiostrongylus cantonensis*, *Angiostrongylus costaricensis* e *Capillaria hepatica*, pois ocasionam doenças severas em humanos e animais (CHECHULIN et al., 2011; FUEHRER et al., 2011).

Em carnívoros silvestres como a raposa (*Cerdocyon thous*) onça pintada (*Panthera onca*) e parda (*Puma concolor*) ovos de Ancylostomatidae, Ascarididae, Spiruroidea, *Physaloptera* sp. (Nematoda: Acuariidae) e *Oncicola* sp. (Acantocephala: Pachisentidae) são descritos na literatura (BRANDÃO, 2007). Interessantemente, os canídeos e felídeos silvestres apresentam uma grande diversidade de gêneros de helmintos (*Capillaria*, *Spirometra*, *Strongyloides*, *Toxocara* e *Trichuris*), especialmente *Puma concolor* (SNAK et al., 2017).

Em primatas, particularmente em macacos-prego (*C. apella*) duas espécies/morfotipos de nematódeos (*Physaloptera* sp. e *Trichuroidea*), uma espécie/morfotipo de Trematoda

(Trematoda) e uma de *Spirometra* sp. (Cestoda: Taeniidae) são descritas. Já em guaribas (*Allouatta caraya*) cinco espécies/morfotipos de nematódeos (Trichostrongyloidea, *Strongyloides* sp., Ascaridae e *Tripanoxyurius minutus* (Nematoda: Oxyuridae) já foram detectadas em amostras fecais (BRANDÃO, 2007).

Snak et al. (2017) relata ainda presença de ovos de *Ancylostoma* spp. e *Strongyloides* spp. em amostras fecais de bugios (*Alouatta caraya*), macacos-aranha (*Ateles paniscus*), sanguis (*Callithrix* sp.) e macacos-prego (*Cebus* sp.).

Clinicamente, o parasitismo por helmintos pode desencadear o surgimento de quadros diarreicos, além de lesões mecânicas provocadas pelas formas adultas em seus hospedeiros (JONES, 2000), além disso, alguns helmintos podem ocasionar dificuldade no ganho de peso, falhas na pelagem, e obstrução intestinal (NELSON et al., 2001).

Para o diagnóstico de ovos e larvas de helmintos gastrointestinais dos animais, diferentes métodos coproparasitológicos tem sido utilizado, dentre estes destacam-se a técnica de Willis (flutuação), Hoffman e cols. (Sedimentação espontânea), centrifugo-sedimentação, centrifugo-flutuação, o exame direto e a técnica de Baerman (PELCHEBISK et al., 2010; BARDA et al., 2014).

Apesar de que durante muitos anos o diagnóstico coproparasitológico de helmintoses gastrointestinais foi um desafio na Medicina Veterinária, principalmente na Clínica Médica de Animais Silvestres, devido à baixa sensibilidade de algumas testes coprológicos, métodos de diagnóstico parasitológico mais sensíveis e eficazes como a técnica de FLOTAC® e Mini-FLOTAC® estão sendo incluídos na rotina laboratorial de grandes centros de pesquisas humanas e animais em todo o mundo, sendo capaz de detectar estruturas parasitárias em animais que habitam áreas de baixa endemicidade, e em casos onde as infecções são assintomáticas (RINALDI e CRINGOLI, 2014; LIMA et al., 2016; LIMA et al., 2017).

Vale lembrar que algumas espécies de animais sinantrópicos têm vivido em ambientes numa perfeita associação com humanos, onde este tipo de interação favorece a transmissão de diversos helmintos gastrointestinais. Quando infectados estes animais podem contaminar o ambiente, alimentos e fontes de água, representando uma ameaça para humanos e outras espécies animais (PARAMASVARAN et al., 2009).

2.10 *Dirofilaria immitis*

O nematódeo *Dirofilaria immitis* é transmitido por culicídeos dos gêneros *Aedes*, *Culex* e *Anopheles* (SILVA e LANGONI, 2009). Taxonomicamente *D. immitis* é classificado na Ordem Spirurida, Subordem Spirulina, Superfamília Filaroidea e Família Filaridae (BOWMAN, 2010).

Quando um mosquito infectado pica um canídeo (hospedeiro definitivo) deposita larvas de terceiro estágio (L3) entram na pele por penetração ativa. As larvas recém-chegadas ao organismo migram para o tecido subcutâneo e muscular mudando para L4, em seguida, invadem o sistema vascular e por volta de 100 dias, após a infecção, chegam às artérias pulmonares do coração, se alojando no ventrículo direito e nas artérias pulmonares dos lobos caudais do hospedeiro, mudando para L5, onde atingem a maturidade sexual, acasalam e o ciclo se completa com a liberação de microfilárias na corrente sanguínea (ALMOSNY, 2002).

O mosquito, ao realizar o repasto sanguíneo em um hospedeiro infectado previamente, ingere as microfilárias, larvas de primeiro estágio (L1), provenientes da corrente sanguínea do animal, passando a ser hospedeiro intermediário, onde no seu interior, as larvas irão se desenvolver, migrando dos túbulos de Malpighi para o aparelho bucal do culicídeo, até serem inoculadas em um novo hospedeiro vertebrado (ALMOSNY, 2002).

Apesar de apresentar distribuição mundial, a dirofilariose tem sido descrita principalmente em países da África, Ásia, Austrália, Europa e da América do Sul e do Norte (OTRANTO et al., 2009). Em áreas endêmicas, como o Brasil a prevalência de infecções por *D. immitis* varia de 2,8 a 62% em canídeos (LABARTHE et al., 2014). Mas, o homem e outros mamíferos, como os felinos selvagens, são considerados hospedeiros acidentais (SCHREY e TRAUTVETTER, 1998; MATTOS et al., 2008; LAN et al., 2012).

Dentre os reservatórios silvestres deste nematódeo estão listadas algumas espécies de canídeos selvagens como os coiotes, cão selvagem australiano, furões, guaxinim, lobo-guará e raposas. (NELSON et al., 2003; SARQUIS, 2012). Os canídeos silvestres naturalmente infectados apresentam poucas alterações clínicas, pois necropsias realizadas nesses animais demonstraram que, apesar da presença de parasitos adultos, as alterações patológicas orgânicas são mais brandas, acreditando-se que fatores como seleção natural e maior resposta imune protetora podem contribuir para uma maior resistência ao desenvolvimento de doença clínica secundária à infecção por *D. immitis* nestes animais (SACKS e BLEJWAS, 2000).

Interessantemente, furões, lontras e ariranhas são considerados hospedeiros definitivos atípicos, uma vez que estudos experimentais comprovaram que estes animais são susceptíveis a infecção, pois a baixa carga parasitária pode gerar sérios riscos à saúde e a vida desse animal (SNYDER et al., 1989; POWERS, 2009).

De forma semelhante, os felinos selvagens também são considerados hospedeiros atípicos de *D. immitis*, sendo relatada a ocorrência do parasito em leopardos (MURATA et al., 2003), gato-do-mato-pequeno (FILONI et al., 2009), leão africano (YBÁÑES et al., 2012) e gato-bravo-de-patas-negras (DEEM et al., 1998).

Outras espécies selvagens também podem ser ocasionalmente infectados por *D. immitis* a saber: cavalos (THURMAN et al., 1984), macacos (BASKIN e EBERHARD, 1982), glutão (WILLIAMS e DADE, 1976), urso-negro (JOHNSON, 1975), foca (MEDWAY e WIELAND, 1975), pinguim (SANO et al., 2005)

Muitos animais, principalmente os recentemente infectados, são assintomáticos. Mas na forma aguda da doença pode-se observar a síndrome da veia cava, no qual os animais infectados apresentam fraqueza, anorexia, depressão, tempo de preenchimento capilar prolongado, distensão ou pulsação da veia jugular, dispnéia, hepatoesplenomegalia, hemoglobinemia, colapso e choque. A morte pode ocorrer poucas horas após o aparecimento das manifestações clínicas (URQUHART et al., 1996). E quando auscultados, sons pulmonares aumentados ou anormais (sibilos estertores), sopro de insuficiência tricúspide ou arritmias cardíacas são detectados (ALMOSNY, 2002).

O diagnóstico da dirofilariose pode ser direto, pesquisando-se a presença de microfilárias circulantes por meio da técnica de Knott modificada, ou indireto, empregando-se testes imunoenzimáticos (ELISA) ou de imunomigração rápida (URQUHART et al., 1996; TILLEY et al., 2008). Além destas, o uso da técnica molecular utilizando a PCR, técnica utilizada para detecção de DNAs do organismo, foi proposto como método espécie-específico de diagnóstico da Dirofilariose por Nicolas e Scoles (1997).

Do ponto de vista de Saúde Pública, *D. immitis* pode provocar uma doença benigna e autolimitante no homem (URQUHART et al., 1996), sendo registrados em 2002 cerca de 180 casos de dirofilariose pulmonar humana em todo mundo, apesar de 5 a 25% dos pacientes humanos estarem como portadores assintomáticos (MATTOS JUNIOR, 2008).

3. REFERÊNCIAS BIBLIOGRÁFICAS

AGHAZADEH, M., J.; ELSON-RIGGINS, S.; RELJIĆ, M.; AMBROGI, Đ.; HUBER, D.; HERMOSILLA C. Gastrointestinal parasites and the first report of *Giardia* spp. in a wild population of European brown bears (*Ursus arctos*) in Croatia. **Veterinarski arhiv**, v. 85, p. 201-210, 2015.

ALEXANDER, K. A.; MCNUTT, J. W. Human behavior influences infectious disease emergence at the human-animal interface. **Frontiers in Ecology and the Environment**, v.8, n.10, p.522-526, 2010.

ALLEN, T.; MURRAY, K. A.; ZAMBRANA-TORRELIO, C.; MORSE, S. S.; RONDININI, C.; MARCO, M. D.; BREIT, N.; OLIVAL, K. J.; DASZAK, P. Global hotspots and correlates of emerging zoonotic diseases. **Nature**, v. 8, p. 1124, 2017.

- ALMOSNY, N.R. P. **Hemoparasitoses em pequenos animais domésticos e como zoonoses**. 1. ed. Rio de Janeiro: L.F. Livros de Veterinária Ltda., 2002. 112-126 p.
- ALVES, L. C.; FAUSTINO, M. A. G. Leishmaniose visceral canina. **Manual da Schering-Plough**, São Paulo, 2005. 14p.
- APPELBEE, A. J.; THOMPSON, R. C.; MERLE, E.; OLSON, E. *Giardia* and *Cryptosporidium* in mammalian wildlife-current status and future needs. **Trends in Parasitology**, v.21, p.370-376, 2005.
- BARBIERI, E. **Biodiversidade: Capitalismo verde ou ecologia social?** Editora Cidade Nova. São Paul, 1998. 89p.
- BARDA, B. D.; RINALDI, L.; IANNIELLO, D. Mini-FLOTAC, an Innovative Direct Diagnostic Technique for Intestinal Parasitic Infections: Experience from the Field. Steinmann P, ed. **PLoS Neglected Tropical Diseases**. v.7, n.8, p.2344, 2013.
- BARR, S. C. **Toxoplasmose**. In: Consulta veterinária em 5 minutos- espécies canina e felina. 2ed., São Paulo: Manole, 2003. 1260-1261 p.
- BASKIN, G. B.; EBERHARD, M. L. *Dirofilaria immitis* infection in a rhesus monkey (*Macaca mulatta*). **Laboratory Animal Science**, v. 32, n. 4, p. 401-402, 1982.
- BAYER-SANTOS, E.; MARINI, M. M.; SILVEIRA, J. F. Non-coding RNAs in Host-Pathogen Interactions: Subversion of Mammalian Cell Functions by Protozoan Parasites. **Frontiers in Microbiology**, v. 8, p. 474, 2017.
- BEDOR, C. N. G. **Sequenciamento e caracterização de genes identificados como codificantes para proteínas antigênicas de *Leishmania chagasi***. 75 f. Recife, PE. Dissertação (Mestrado em genética) - Universidade Federal de Pernambuco, Recife, 2003.
- BLACK, M. W.; BOOTHROYD, J. C. Lytic cycle of *Toxoplasma gondii*. **Microbiology and Molecular Biology Reviews**, v. 64, p. 607-623, 2000.
- BORGES, J.C.G.; ALVES, L.C.; FAUSTINO, M.A.G.; LIMA, A.M.A. Ocurrence of *Cryptosporidium* spp. in antillean manatee (*Trichechus manatus*) and the staff involved in management of the species. **Estudos de Biologia**, v.29, n.66, p. 33-41, 2006.
- BORNER, J.; BURMESTER, T. Parasite infection of public databases: a data mining approach to identify apicomplexan contaminations in animal genome and transcriptome assemblies. **BMC Genomics**, v.18, n.1, p.1, 2017.
- BORST, G. H. A.; VAN KNAPEN, F. Acute acquired toxoplasmosis in primates in a zoo. **Journal of Zoo and Wildlife Medicine**, v.15, n.2, p.60-62, 1984.
- BOWMAN, D. D.; MONTGOMERY, S. P.; ZAJAC, A. M.; EBERHARD, M. L.; KAZACOS, K R. Hookworms of dogs and cats as agents of cutaneous larva migrans. **Trends Parasitology**, V.26, N.4, P. 162-167, 2010.
- BOWMAN, D.; ATKINS, C. Heartworm Biology, Treatment, and Control. **Veterinary Clinics of North America: Small Animal Practice**, vol. 39, n. 6, p. 1127-1158, 2009.
- BOWMAN, D.D.; LYNN, R.C.; EBERHARD, M.L. **Georgi's Parasitology for Veterinarians**. 8.ed. St. Louis: Saunders, 2003. 422p.

- BRACK, M. **Agents transmissible from simians to man**. Springer-Verlag, Bedin. 1987, 454p.
- BRANDÃO, M. L. **Helmintos de mamíferos da região do Parque Nacional Serra da Capivara, sudeste do Piauí: diversidade e influências antrópicas**. 165f. Rio de Janeiro: RJ. Dissertação (Mestrado), Fundação Oswaldo Cruz, 2007.
- BREARLEY, G.; BRADLEY, A.; BELL, S.; MCALPINE, C. Change in habitat resources and structure near urban edges and its influence on the squirrel glider (*Petaurus norfolcensis*) in southeast Queensland, Australia. **Australian Ecology**, v.36, n.4, p.425–432, 2011.
- CAMPOS, R. M. **Caracterização molecular de antígenos de *Leishmania (Leishmania) chagasi* potencialmente úteis no controle da leishmaniose visceral**. 114f. Recife, PE. Dissertação (Mestrado), Centro de Pesquisas Aggeu Magalhães, Fundação Oswaldo Cruz, Recife, 2007.
- CARDOSO, G. S.; SANTANA, D. C.; AGUIAR, C. P. Prevalência e aspectos epidemiológicos da giardíase em creches no município de Aracaju, SE, Brasil. **Revista da Sociedade Brasileira de Medicina Tropical**, v.28, p.25-31, 1995.
- CARMO, A. M.; SALGADO, C. A. Ocorrência de parasitos intestinais em *Callithrix* sp. (Mammalia, Primates, Callithrichidae). **Revista Brasileira de Zociências**, v.5, n.2, p.267-272, 2003.
- CASAGRANDE, R. A.; SILVA, T. C. E.; PESCADOR, C. A.; BORELLI, V. SOUZA JR, J. C.; SOUZA, E. R.; TRAVERSO, S. D. Toxoplasmose em primatas neotropicais: estudo retrospectivo de sete casos. **Pesquisa Veterinária Brasileira**, v. 33, n. 1, p. 94-98, 2013.
- CASEMORE, D.P.; ARMSTRONG, M.; JACKSON, B.; NICHOLS, G.; THOM, B.T. Screening for *Cryptosporidium* in stools. **Lancet**, v.1, n.8379, p.734-735. 1984.
- CATENACCI, L. S.; GRIESE, J.; SILVA, R. C.; LANGONI, H. *Toxoplasma gondii* and *Leishmania* sp. infection captive creab-eating foxes, *Cerdocyon thous* (Carnivora, Canidae) from Brazil. **Veterinary Parasitology**, v. 169, n. 1-2, p.190-192, 2010.
- CDC - Centers for Disease Control and Prevention. **Parasites diseases**, 2017. Disponível em:< <https://search.cdc.gov/search?query&utf8=%E2%9C%93&affiliate=cdc-main>>. Acesso em 21 nov. 2017.
- CHALMERS, R. M.; STURDEE, A. P.; BULL, S. A.; MILLER, A.; WRIGHT, S. E. The prevalence of *Cryptosporidium parvum* and *C. muris* in *Mus domesticus*, *Apodemus sylvaticus* and *Clethrionomys glareolus* in an agricultural system. **Parasitology Research**, v. 83, p. 478-482, 1974.
- CHECHULIN, A. I.; KARPENKO, S. V.; PANOV, V. V. Ecology of *Hepaticola hepatica* infection in rodents in southern west Siberia. **Contemporary Problems of Ecology**, v.4, n.4, p.423-427, 2011.
- CHOLEWINSKI, G.; IWASZKIEWICZ-GRZES, D.; TRZONKOWSKI, P.; DZIERZBICKA, K. Synthesis and biological activity of ester derivatives of mycophenolic acid and acridines/acridones as potential immunosuppressive agents. **Journal of Enzyme Inhibition and Medicinal Chemistry**, v. 31, N. 6, P. 974-982, 2016.

- COSTA, D. G. C.; MARVULO, M. F. V.; SILVA, J. S. A.; SANTANA, S. C.; MAGALHÃES, F. J. R.; LIMA FILHO, C. D. F.; RIBEIRO, V. O.; ALVES, L. C.; MOTA, R. A.; DUBEY, J. P.; SILVA, J. C. R. Seroprevalence of *Toxoplasma gondii* in domestic and wild animals from the Fernando de Noronha, Brazil. **Journal Parasitology**, v. 98, n. 3, p. 679 – 680, 2012.
- COURA, J. R.; DIAS, J. C. P. Epidemiology, control and surveillance of Chagas disease – 100 years after its Discovery. **Memórias do Instituto Oswaldo Cruz**, v. 104, n. 1, p. 31-40, 2009.
- COURTENAY, O.; QUINNELL, R. J.; GARCEZ, L. M.; SHAW, J. J.; DYE, C. Infectiousness in a cohort of Brazilian dogs: why culling fails to control visceral leishmaniasis in areas of high transmission. **The Journal of Infectious Diseases**, v. 186, n. 9, p. 1314-20, 2002.
- CURI, N. H. A. **Cadernos Técnicos de Veterinária e Zootecnia**. Belo Horizonte: FEP MVZ, 2014. 81p.
- DALL'OLIO, A. J.; FRANCO, R. M. B. Ocorrência de *Cryptosporidium* spp. em pequenos mamíferos silvestres de três áreas serranas do Sudeste brasileiro. **Arquivo Brasileiro de Medicina Veterinária e Zootecnia**, v. 56, n. 1, p. 25-31, 2004.
- DAVID, C. V.; CRAFT, N. Cutaneous and mucocutaneous leishmaniasis. **Dermatology and Therapy**, v.22, n.6, p.491–502, 2009.
- DEANE, L. M.; JANSEN, A. M.; LENZI, H. L. *Trypanosoma cruzi*: vertebrate and invertebrate cycles in the same mammal host the opossum *Didelphis marsupialis*. **Memórias do Instituto Oswaldo Cruz**, v. 79, n. 4, p. 513-515, 1984.
- DEEM, S. L.; HEARD, D. J.; LAROCK, R. Heartworm (*Dirofilaria immitis*) disease and glomerulonephritis in a black-footed cat (*Felis nigripes*). **Journal of Zoo and Wildlife Medicine**, v. 29, n. 2, p. 199-202, 1998.
- DESPLAZES, P.; VAN KNAPEN, F.; SCHWEIGER, A.; OVERGAAUW, P. A. Role of pet dogs and cats in the transmission of helminthic zoonoses in Europe, with a focus on echinococcosis and toxocarosis. **Veterinary Parasitology**, v. 182, n. 1, p. 41-53, 2011.
- DIDIER, E. S.; STOVALL, M. E.; GREEN, L. C.; BRINDLEY, P. J.; SESTAK, K.; DIDIER, P. J. Epidemiology of microsporidiosis: sources and modes of transmission. **Veterinary Parasitology**, v.126, p.145-166, 2004.
- DILLON, R., BRAWNER, W. R.; HANRAHAN, L. Influence of number of parasites and exercise on the severity of heartworm disease in dogs. **American Heartworm Society**, 1995. 133p.
- DUBEY, J. P. *Toxoplasma, Neospora, Sarcocystis, and other tissue cyst-forming coccidia of humans and animals*. In: Kreier, J.P. Parasitic Protozoa. San Diego: Academic Press. v .6, p.1-158, 1993.
- DUBEY, J. P.; BEATTIE, C. P. **Toxoplasmosis of Animals and Man**. Flórida: Boca Raton, 1988. 220p.
- DUBEY, J.P.; RAJENDRAN, C.; COSTA, D.G.C.; FERREIRA, L.R.; KWOK, O.C.H.; QU, D.; SU, C.; MARVULO, M.F.V.; ALVES, L.C.; MOTA, R.A.; SILVA, J.C.R. New

- Toxoplasma gondii* genotypes isolated from free-range chickens from the Fernando de Noronha, Brazil: Unexpected findings. **Journal Parasitology**, v. 96, n. 4, p. 709-712, 2010.
- DULLEY, R. D. Noção de natureza, ambiente, meio ambiente, recursos ambientais e recursos naturais. **Agricultura de São Paulo**, v. 51, n. 2, p. 15-26, 2004.
- DUNALP, G. D.; THIES, M. L. *Giardia* sp. in Beaver (*Castor canadensis*) and Nutria (*Myocastor coypus*) from East Texas. **Journal of Parasitology**, v. 88, n. 6, p. 1254-1258, 2002
- EKANAYAKE, D.K.; ARULKANTHAN, A.; HORADAGODA, N. U.; SANJEEVANI, G. K.; KIEFT, R.; GUNATILAKE, S.; DITTUS, W. P. Prevalence of *Cryptosporidium* and other enteric parasites among wild non-human primates in Polonnaruwa, Sri Lanka. **American Society of Tropical Medicine and Hygiene**, v.74, n.2, p.322-329, 2006.
- FAO – Food and Agriculture Organization of the United Nations. **Animals**. 2017. Disponível em:< <http://www.fao.org/biodiversity/biodiversity-home/en/>>. Acesso em 01 dez. 2017.
- FAYER, R.; DUBEY, J.P.; LINDSAY, D.S. Zoonotic protozoa: from land to sea. **Trends in Parasitology**, v.20, p.531-536, 2004.
- FAYER, R.; SANTÍN, M.; TROUT, J. M.; DESTEFANO, S.; KOENEN, K.; KAUR, T. Prevalence of microsporidia, *Cryptosporidium* sp., and *Giardia* sp. in beaver (*Castor Canadensis*) in Massachusetts. **The Journal of Zoo and Wildlife Medicine**. v. 37, n. 4, p. 492-497, 2006.
- FENG, Y.; XIAO, L. Zoonotic potential and molecular epidemiology of *Giardia* species and giardiasis. **Clinical Microbiology Reviews**, v. 24, p. 110-140, 2011.
- FENG, Y.; XIAO, L.; KEY, S. All Rights Reserved. Zoonotic Potential and Molecular Epidemiology of *Giardia* Species and Giardiasis. **Clinical Microbiology Reviews**, v.24, p.110-140, 2011.
- FERNANDES, A. J.; CHIARI, E.; CHIARI, C. A. Diagnóstico de infecção pelo *Trypanosoma cruzi* em gambás, naturalmente infectados, pela reação de imunofluorescência indireta. **Revistada Sociedade Brasileira de Medicina Tropical**, v.23, p.157-161, 1990.
- FERRARONI, J. J.; MARZOCHI, M. C. A. Prevalência da infecção pelo *Toxoplasma gondii* em animais domésticos, silvestres e grupamentos humanos da Amazônia. **Memórias do Instituto Oswaldo Cruz**, v. 75, n.2, p. 99-109, 1980.
- FILONI, C.;PENA, H. F. J.; GENNARI, S. M.; CRISTO, D. S.; TORRES, L. N.; CATÃO-DIAS, J. L. Heartworm (*Dirofilaria immitis*) disease in a Brazilian onchilla (*Leopardus tigrinus*). **Pesquisa Veterinária Brasileira**, v. 29, n. 6, p. 474-478, 2009.
- FONSECA, I. P.; FAZENDEIRO, M. I.; MATOS, O.; ANTUNES, F.; CUNHA, M. B. Estudo preliminar da criptosporidiose nos ruminantes silváticos do Jardim Zoológico de Lisboa A preliminary study of criptosporidiosis in ruminants from the Lisbon Zoo. **RPCV**, v.98, p. 39-42, 2003.
- FREITAS, T. P.; D'ANDREA, P. S.; PAULA, D. A.; NAKAZATO, L.; DUTRA, V.; BONVICINO, C. R.; ALMEIDA, A. D. O. B.; BOA-SORTE, E. D. A. C.; SOUSA, V. R. Natural infection of *Leishmania (Viannia) braziliensis* in *Mus musculus* captured in Mato Grosso, Brazil. **Vector Borne Zoonotic Diseases**, v.12, n.1, p.81-83, 2012.

- FUEHRER, H. P.; PETRA IGEL, P.; AUER, H. *Capillaria hepatica* in man: An overview of hepatic capillariosis and spurious infections. **Parasitology Research**, v.109, n.969-979, 2011.
- GAMA, M. E.; COSTA, J. M.; PEREIRA, J. C.; GOMES, C. M.; CORBETT, C. E. Serum cytokine profile in the subclinical form of visceral leishmaniasis. **Brazilian journal of medical and biological research**, v.37, n.1, p.129–136, 2004.
- GARCIA, E. S.; RATCLIFFE, N. A.; WHITTEN, M. M.; GONZALEZ, M. S.; AZAMBUJA, P. Exploring the role of insect host factors in the dynamic of *T. cruzi*- *Rhodnius prolix* interactions. **Journal of Insect Physiology**, v. 53, n.1, p. 11-21, 2007.
- GAVGANI, A. S.; HODJATI, M. H.; MOHITE, H.; DAVIES, C. R. Effect of insecticide-impregnated dog collars on incidence of zoonotic visceral leishmaniasis in Iranian children: a matched-cluster randomized trial. **Lancet**, v.360, p.374–379, 2002.
- GELLIN, B. J.; SOAVE, R. Coccidian infections in AIDS. Toxoplasmosis, cryptosporidiosis and isosporiasis. **Medical Clinics of North America**. v.76, p. 205-234, 1992.
- GENNARI, S. M.; CANÓN-FRANCO, W. A.; YAI, L. E. O.; SOUZA, S. L. P.; SANTOS, L. C.; FARIAS, N. A. R.; RUAS, J.; ROSSI, F. W.; GOMES, A. B. Soroprevalence of *Toxoplasma gondii* antibodies from wild canids from Brazil. **Veterinary Parasitology**, v.121, p. 337-340, 2004.
- GOMES, R. S.; BOMFIM, T. C. B.; HUBER, F. Infecção natural por *Cryptosporidium* sp. em aves domésticas comercializadas em mercados municipais do Estado do Rio de Janeiro. **Ciência Rural**, v. 39, n. 7, p. 1-6, 2009.
- GONTIJO, B.B.; PAVÃO, F. F.; SILVA, S. A.; SILVA, F. D.; TAVARES, G. C.; COELHO, G.L. Esporotricose e Leishmaniose Tegumentar em cães e gatos: semelhanças e diferenças. **PUBVET**, v. 5, n. 38, p.1250, 2011.
- GONTIJO, C. M. F.; MELO, M. N. Leishmaniose Visceral no Brasil: quadro atual, desafios e perspectivas. **Revista Brasileira de Epidemiologia**, v.7, n.3, p.338-349, 2004.
- GONZÁLEZ, U.; PINART, M.; SINCLAIR, D.; FIROOZ, A.; ENK, C.; VÉLEZ, I. D.; ESTERHUIZEN, T. M.; TRISTAN, M.; ALVAR, J. Vector and reservoir control for preventing leishmaniasis. **Cochrane Database of Systematic Reviews**. 2015. Disponível em:<http://www.cochrane.org/CD008736/INFECTN_vector-and-reservoir-control-preventing-leishmaniasis>. Acesso em 30 nov. 2017.
- GRANROTH-WILDING, H. M. V.; BURTHER, S. J.; LEWIS, S.; REED, T. E.; HERBORN, K. A.; NEWELL, M. A. Parasitism in early life: environmental conditions shape within-brood variation in responses to infection. **Ecology and Evolution**, v. 4, n. 17, p. 3408–3419, 2014.
- HEID, C. A.; STEVENS, J.; LIVAK, K. J.; WILLIAMS, P. M. Real time quantitative PCR. **Genome Research**, v.6, n.10, p.986- 994, 1996.
- HENRIKSEN, S.A.; POHLENZ, J.F.L. Satining of *Cryptosporidium* by a modified Ziehl-Neelsen technique. **Acta Veterinaria Scandinavica**, v.22, p.594-596, 1981.
- ICMBIO - Instituto Chico Mendes de Conservação da Biodiversidade. **Unidades de conservação**, 2017. Disponível em:<<http://www.icmbio.gov.br/portal/unidadesdeconservacao/biomas-brasileiros>>. Acesso em 25 nov. 2017.

- ITAGAKI, T.; S, KINOSHITA.; AOKI, M.; ITOH, N.; SAEKI, H.; SATO, N.; UETSUKI, J.; IZUMIYAMA, S.; YAGITA, K.; ENDO, T. Genotyping of *Giardia intestinalis* from domestic and wild animals in Japan using glutamate dehydrogenase gene sequencing. **Veterinary Parasitology**, v.133, n.4, p.283-287, 2005.
- JANSEN, A. M.; PINHO, A. P.S. P.; LISBOA, C. V.; CUPOLILLO, E.; MANGIA, R. H.; FERNANDES, O. The sylvatic cycle of *Trypanosoma cruzi*: a still unsolved puzzle. **Memórias do Instituto Oswaldo Cruz**, v. 94, n. 1, p. 69-82, 2007.
- JESUS, R. F. **Infecção natural por *Toxoplasma gondii* em quirópteros**. 2015. 47 f. Dissertação (Mestrado em Ciência Animal nos Trópicos) Universidade Federal da Bahia, Escola de Medicina Veterinária e Zootecnia, Salvador, 2015.
- JOHNSON, C. A. *Ursus americanus* (Black Bear) a new host for *Dirofilaria immitis*. **Journal of Parasitology**, v. 61, n. 5, p. 940, 1975.
- JONES, K. E.; NIKKITA, G. P.; MARC, A. L.; LEVY, M. A.; STOEYGDARD, A.; BALK, D.; GITTLEMAN, J. L.; DASZAK, P. Global trends in emerging infectious diseases. **Nature**, v. 451, p. 990-993, 2008.
- JONES, T. C.; HUNT, R. D.; KING, N.W. **Patologia Veterinária**. 6.ed. São Paulo: Manole, 2000.
- JOY, R.; DRUYTS, E. F.; BRANDSON, E. K.; LIMA, V. D.; RUSTAD, C. A.; ZHANG, W.; WOOD, E.; MONTANER, J. S.; HOGG, R. S. Impact of neighborhood-level socioeconomic status on HIV disease progression in a universal health care setting. **Journal of Acquired Immune Deficiency Syndromes**, v. 47, n. 4, p. 500-505, 2008.
- KASSAHUN, A.; SADLOVA, J.; DVORAK, V.; KOSTALOVA, T.; ROHOUSOVA, I.; FRYNTA, D.; AGHOVA, T.; YASUR-LANDAU, D.; LEMMA, W.; HAILU, A.; BANETH, G.; WARBURG, A.; VOLF, P.; VOTYPKA, J. Detection of *Leishmania donovani* and *L. tropica* in Ethiopian wild rodents. **ActaTropica**, v.145, p.39-44, 2015.
- KAY, E. H.; HOEKSTRA, H. E. Rodents. **Current Biology**, v.18, n.10, p.406-410, 2008.
- KRAUSS, H.; WEBER, A.; APPEL, M.; ISENBERG, H. D.; SCHIEFER, H. G.; SLENCZKA, W.; VON GRAEVENITZ, A.; ZAHNER, H. **Zoonoses: Infectious Diseases Transmissible from Animals to Humans**. Washington DC: American Society of Microbiology Press, 2003.
- LABARTHE, N. V.; PAIVA, J. P.; REIFUR, L.; MENDES-DE-ALMEIDA, F.; MERLO, A.; PINTO, C. J. C.; JULIANI, P. S.; ALMEIDA, M. A. O.; ALVES, L. C. Updated canine infection rates for *Dirofilaria immitis* in areas of Brazil previously identified as having a high incidence of heartworm-infected dogs. **Parasites & Vectors**, v. 7, p. 493, 2014.
- LABERGE, I.; IBRAHIM, A.; BARTA, J. R.; GRIFFITHS, M. W. Detection of *Cryptosporidium parvum* in raw milk by PCR and oligonucleotide probe hybridization. **Applied and Environmental Microbiology**, v. 62, n. 9, p. 3259-3264, 1996.
- LABRUNA, M. B.; PEREIRA, M. C. "Carrapato em cães no Brasil." **Clínica Veterinária**, v.30, n.1, p.24-32, 2001.
- LAINSON, R.; SHAW, J. J. **New World leishmaniasis – The Neotropical *Leishmania* species**. In: COX, F. E. G.; KREIER, J. P.; WAKELIN, D. Topley & Wilson's Microbiology and Microbial Infections. Parasitology. Arnold: London, 242-266, 1998.

- LAINSON, R.; SHAW, J. J.; FRAIHA, H.; MILES, M. A.; DRAPER, C. C. Chagas disease in the Amazon Basin. I. *Trypanosoma cruzi* infections in silvatic mammals, triatomine bugs and man in the State of Pará, North Brazil. **Transactions of the Royal Society of Tropical Medicine and Hygiene**, v.73, p. 193-204, 1979.
- LALLO, M. A.; ARAÚJO, A. P. R.; FAVORITO, S. E.; BERTOLLA, P.; BONDAN, E. F. Ocorrência de *Giardia*, *Cryptosporidium* e microsporídios em animais silvestres em área de desmatamento no Estado de São Paulo, Brasil. **Ciência Rural**, n. 1, p. 1-6, 2008.
- LALLO, M. A.; RODRIGUES, L. C. S.; BONDAN, E. F. Giardíase em cães e gatos. **Clínica Veterinária**, v. 43, p. 40-46, 2003.
- LAN, J.; YANG, Z.; WANG, C.; LUO, L.; LIU, L.; GU, X.; WANG, S.; PENG, X.; YANG, G. Treatment and prevention of natural heartworm (*Dirofilaria immitis*) infections in red pandas (*Ailurus fulgens*) with selamectin and ivermectin. **Parasitology International**, v. 61, n. 2, p. 372-374, 2012.
- LAPPIN, M. R. **Infecções Protozoárias e Mistas**. In: ETTINGER, S. J.; FELDMAN, E. C. Tratado de Medicina Interna Veterinária. 5ed. Vol1. Rio de Janeiro: Guanabara, 2004. 433-435 p.
- LENZI, N. R. R. **Atualidades em Giardíase na Medicina Veterinária: Revisão de Literatura**. Pós-Graduação, Especialização em Clínica Médica e Cirúrgica de Pequenos Animais, Fundação Educacional Jayme de Altavila, Porto Alegre/RS, 2013. 31p.
- LEWINSOHN, T. M.; PRADO, P. I. **Biodiversidade brasileira: síntese do estado atual do conhecimento**. Contexto, São Paulo. 2002. 5p.
- LIMA, V. F. S.; CRINGOLI, G.; RINALDI, L.; MONTEIRO, M. F. M.; CALADO, A. M. C.; RAMOS, R. A. N.; MEIRA-SANTOS, P. O.; ALVES, L. C. A comparison of Mini-FLOTAC and FLOTAC with classic methods to diagnosing intestinal parasites of dogs from Brazil. **Parasitology Research**, v.114, n.9, p.3529-3533, 2015.
- LIMA, V. F. S.; SANTOS, T. de J.; BEZERRA, T. L.; SILVA-SANTOS, M.; MEIRA-SANTOS, P. O. Helminthozoonoses e protozoonoses caninas no bairro Rosa Elze, São Cristóvão/Sergipe – Brasil. **Enciclopédia Biosfera**. v. 10, n.19, p. 1133-1145, 2014.
- LOBATO, D. N. C. **Efeitos das alterações ambientais sobre a saúde de aves silvestres utilizando hemoparasitos como indicadores**. 127f. Belo Horizonte: MG. Tese (Doutorado), Universidade Federal de Minas Gerais, 2012.
- LOURDES, R. A. **Aspectos parasitológicos, imunológicos e moleculares da resposta dependente do receptor do tipo Toll 9 na infecção experimental por cepas de diferentes linhagens de *Trypanosoma cruzi***. Universidade Federal de Minas Gerais Instituto de Ciências Biológicas Departamento de Parasitologia. Belo Horizonte – MG, 2013.
- LOURENÇO, J. M. **Ocorrência de tripanossomatídeos em morcegos (Mammalia: Chiroptera) no Distrito Federal, Brasil**. 82f. Brasília: DF. Dissertação (Mestrado), Universidade de Brasília, 2016.
- LUTZER, J.; ONGERTH, J.; KARANIS, P. *Giardia* taxonomy, phylogeny and epidemiology: Facts and open questions. **International journal of hygiene and environmental health**, v.213, n.5, p.321-33, 2010.

- MAIA, C.; CAMPINO, L. Methods for diagnosis of canine leishmaniasis and immune response to infection. **Veterinary Parasitology**, v.158, p.274-287, 2008.
- MAJEWSKA, A.C.; KASPRZAK, W. New axenic isolates of *Giardia* from primates. **Acta Parasitologica**, v.45, n.1, p.5556, 2000.
- MALSAWMTLUANGI, C.; TANDON, V. Helminth parasite spectrum in rodent hosts from bamboo growing areas of Mizoram, North-east India. **Journal of Parasitic Diseases**, v.33, n.1-2, p.28-35, 2009.
- MARCHINI, S.; CAVALCANTI, S.M.C.; PAULA, R.C. **Predadores silvestres e animais domésticos - Guia prático de convivência**. Instituto Chico Mendes de Conservação da Biodiversidade – ICMBio, 2011. 45p.
- MATTOS JÚNIOR, D. G. **Manual de helmintoses comuns em cães**. 2. ed., Rio de Janeiro: L.F. Livros, 2008. 66-81 p.
- MATTOS, G. L. M.; MENEZES, R. C.; SILVA W. O. Alterações histopatológicas em pulmões de cães portadores de dirofilariose pulmonar no estado do Rio de Janeiro, Brasil. **Ciência Animal Brasileira**, v. 9, n. 4, p. 1144-1151, 2008.
- MEDWAY, W.; WIELAND, T. C. *Dirofilaria immitis* infection in a harbor seal. **Journal of Parasitology**, v. 167, n. 7, p. 549-550, 1975.
- MEIRELES, M. V. *Cryptosporidium* infection in Brazil: implications for veterinary medicine and public health. **Revista Brasileira de Parasitologia Veterinária**, v. 19, n. 4, p. 197-204, 2010.
- MENDEZ-HERMIDA, F.; GÓMEZ-COUSO, H.; ROMERO-SUANCES, R.; ARES-MAZÁS, E. *Cryptosporidium* and *Giardia* in wild otters (*Lutra lutra*). **Veterinary Parasitology**, v.144, p.153-156, 2007.
- MENEZES, R. C. A. A. **Parasitologia na Medicina Veterinária**. São Paulo: Roca, 2011. 157p.
- MILES, M. A.; FELIXIANGEL, D. M.; ARIAS, A. R. American tripanosomiasis (Chagas' disease) and the role of molecular epidemiology in guiding control strategies. **British Medical Journal**, v. 28, n. 326, p. 1444-1448, 2003.
- MILLAZZO, C.; RIBASA, A.; CASANOVA, J. C. Helminths of the brown rat (*Rattus norvegicus*) (Berkenhout, 1769) in the city of Palermo, Italy. **Helmintologia**, v.47, n.4, p.238- 240, 2010.
- MMA – Ministério do Meio Ambiente. **Biodiversidade Brasileira**. Brasília: MMA, 2002. 404p.
- MMA – Ministério do Meio Ambiente. **Convenção sobre Diversidade Biológica**. Brasília: MMA, 2007. 312p.
- MONIS, P. T.; CACCIO, S. M.; THOMPSON, R. C. Variation in *Giardia*: towards a taxonomy revision of the genus. **Trends in Parasitology**, v.25, n. 2, p. 93-100, 2008.
- MONZINGO JR.; D. L.; HIBLER, C. P. Prevalence of *Giardia* sp. in beaver colony and resulting environmental contamination. **Journal of the Wildlife Diseases**, v.23, p.576-585, 1987.

- MORGAN, U.M.; XIAO, L.; HILL, B.D.; O'DONOGHUE, P.; JOSEF LIMOR, A.L.A.; ANDREW THOMPSON, R.C. Detection of the *Cryptosporidium parvum* "Human" genotype in a dugong (*Dugong dugon*). **Jouranl of Parasitology**. v.86, p.1352-1354, 2000.
- MS – Ministério da Saúde. **Febre Amarela**. 2017. Disponível em:<<http://bvsmms.saude.gov.br/bvs/febreamarela/profissionais.php>>. Acesso em 01 dez 2017.
- MUNDIM, M.J.S.; SOUZA, L.M.; MUNDIM, A.V.; MORAIS, R.N. Frequência de oocistos de *Cryptosporidium* sp. em fezes de bezerros criados sob condições naturais no município de Uberlândia, analisadas por quatro métodos laboratoriais. **Veterinária Notícias**. v.1, n.1, p.33-36, 1995.
- MUNDIM, M.J.S.; SOUZA, S.Z.; HORTÊNCIO, S.M.; CURY, M.C. Frequency of Giardia spp. for two diagnosis methods in feces of dogs. **Arquivo Brasileiro de Medicina Veterinária e Zootecnia**, v.55, n.6, p.770-773, 2003
- MURATA, K.; YANAI, T.; AGATSUMA, T.; UNI, S. *Dirofilaria immitis* infection of a snow leopard (*Uncia uncia*) in a Japanese Zoo with mitochondrial DNA analysis. **The Journal of Veterinary Medical Science**, v. 65, n. 8, p. 945-947, 2003.
- MURIUKI, S.M.; FARAH, I. O.; KAGWIRIA, R. M.; CHAI, D. C.; NJAMUNGE, G.; SULEMAN, M.; OLOBO, J. O. The presence of *Cryptosporidium* oocysts in stools of clinically diarrheic and normal non-human primates in Kenya. **Veterinary Parasitology**, v.72, p.141-147, 1997.
- MURRAY, H. W.; BERMAN, J. D.; DAVIES, C. R.; SARAVIA, N. G. Advances in leishmaniasis. **Lancet**, v.366, n.9496, p.1561–1577, 2005.
- NELSON, R. W.; COUTO, C. G. **Medicina interna de pequenos animais**. 2.ed. São Paulo: Guanabara Koogan, 2001.
- NELSON, T. A.; GREGORY, D. G.; LAURSEN, J. R. Canine heartworms in coyotes in Illinois. **Journal of Wildlife Diseases**, v. 39, n. 3, p. 593-599, 2003.
- NERY-GUIMARÃES, F.; FRANKEN, A. J. Toxoplasmose em primatas não-humanos. II – tentativas de infecção experimentais em *Macacca mulatta*, *Cebus paella* e *Callithrix jacchus*; e pesquisa de anticorpos em várias espécies de platyrrhinus. **Memórias do Instituto Oswaldo Cruz**, v. 69, n. 2, p. 97-99, 1971.
- NEVES, D. P. **Gênero Leishmania**. In: Parasitologia Humana. 11 ed. São Paulo: Atheneu, 2005a. 41-46p.
- NICOLAS, L.; SCOLES, G. A. Multiplex polymerase chain reaction for detection of *Dirofilaria immitis* and *Wuchereria bancrofti* in their common vector *Aedes polynesiensis*. **Journal of Medical Entomology**, v.34, p.741-744, 1997.
- NIZEYI, J. B.; MWEBE R, NANTEZA, A.; CRANFIELD, M. R.; KALEMA, G. R.; GRACZYK, T. K. *Cryptosporidium* sp. and *Giardia* sp. infections in mountain gorillas (*Gorilla gorilla beringei*) of the Bwindi impenetrable national park, Uganda. **Journal of Parasitology**, v.85, p.1084-1088, 1999.
- OGUNNIYI, T.; BALOGUN, H.; SHASANYA, B. Ectoparasites and endoparasites of peridomestic house-rats in ile-ife, Nigeria and implication on human health. **Iranian Journal of Parasitology**, v.9, n.1, p.134-140, 2014.

- OLIVEIRA, C. B.; SOARES, J. F.; SILVA, A. S.; SILVA, M. K.; SALOMÃO, E. D.; MONTEIRO, S. G. Ocorrência de *Giardia* sp. e *Cryptosporidium* sp. em *Leopardus weidii* de vida livre. **Ciência Rural**, v. 38, n. 2, p. 546-547, 2008.
- OLIVEIRA, T.M.F.DE S.; FURUTA, P.I.; CARVALHO, D. DE; MACHADO, R.Z. A study of cross-reactivity in serum samples from dogs positive for *Leishmania* sp., *Babesia canis* and *Ehrlichia canis* in enzyme-linked immunosorbent assay and indirect fluorescent antibody test. **Revista Brasileira de Parasitologia Veterinária**, v. 17, n. 1, p.7-11, 2008.
- OMS – Organização Mundial da Saúde. **Publicações**, 2017. Disponível em:<<http://www.who.int/eportuguese/countries/bra/pt/>>. Acesso em 12 nov. 2017.
- ONG, C. S. L.; EISLER, D. L.; ALIKHANI, A.; FUNG, V. W. K.; TOMBLIN, J.; BOWIE, W. R.; ISAAC-RENTON, J. L. Novel *Cryptosporidium* genotypes in sporadic cryptosporidiosis cases: first report of human infections with a cervine genotype. **Emerging Infectious Diseases**, v. 8, n. 3, p. 263–268, 2002.
- OTRANTO, D.; CAPELLI, G.; GENCHI, C. Changing distribution patterns of canine vector borne diseases in Italy: leishmaniosis vs. dirofilariosis. **Parasites & Vectors**, v. 2, n. 2, p. 1-8, 2009.
- PAGE, K.; BEASLEY, J. C.; OLSON, Z. H. Reducing Baylisascaris procyonis Roundworm Larvae in Raccoon Latrines. **Emerging Infectious Diseases**. v.17, n.1, p.90-93, 2011.
- PAIZ, L.M.; FORNAZARI, F.; MENOZZI, B. D.; OLIVEIRA, G. C.; COIRO, C. J.; TEIXEIRA, C. R.; CAMPANUCCI da SILVA, V. M.; DONALISIO, M. R.; LANGONI, H. Serological Evidence of Infection by *Leishmania (Leishmania) infantum* (Synonym: *Leishmania (Leishmania) chagasi*) in Free-Ranging Wild Mammals in a Nonendemic Region of the State of São Paulo, Brazil. **Vector Borne Zoonotic Diseases**, v.15, n.11, p.667-673, 2015.
- PARAMASVARAN, S.; SANI, R. A.; HASSAN, L.; HANJEET, K.; KRISHNASAMY, M.; JEFFERY, J.; SANTHANA, R.; GHAZALI, S. M.; HOCK, L. K. Endo-parasite fauna of rodents caught in five wet markets in Kuala Lumpur and its potential zoonotic implications. **Tropical Biomedicine**, v.26, n.1, p.67–72, 2009.
- PAŞA, S.; TETIK VARDARLI, A.; EROL, N.; KARAKUŞ, M.; TÖZ, S.; ATASOY, A.; BALCIOĞLU, I. C.; EMEK TUNA, G.; ERMIŞ, Ö. V.; ERTABAKLAR, H.; ÖZBEL, Y. Detection of *Leishmania major* and *Leishmania tropica* in domestic cats in the Ege Region of Turkey. **Veterinary Parasitology**, v.212, n.3-4, p.389-392, 2015.
- PAULINO, R. C. **Detecção molecular de Giardia sp em amostras fecais e água: extração de DNA genômico, PCR e RFLP**. (Tese) Programa de Pós-Graduação em Processos Biotecnológicos do Setor de Tecnologia, Universidade Federal do Paraná, 2005.
- PEAKALL, D. B.; BOYD, H. **Birds as bio-indicators of environmental conditions**. In: The Value of Birds (Diamond, A.W., Fillion, F.L. eds.), Cambridge, 1987. 113-119p.
- PEREIRA, A.; ANDRADE, A.; PINTO, S. C.; OLIVEIRA, R. S. **Animais de Laboratório: criação e experimentação**. Rio de Janeiro: Editora FIOCRUZ, 2002. 388p.

- PERTZ, C.; DUBELZIG, R. R.; LINDAY, D. S. Fatal *Toxoplasma gondii* infection in golden lion tamarins (*Leontopithecus rosalia rosalia*). **Journal of Wildlife Medicine**, v.28, p. 491-493, 1997.
- POWERS, L. V. Bacterial and Parasitic Diseases of Ferrets. **Veterinary Clinics of North America: Exotic Animal Practice**, v. 12, n. 3, p. 531-561, 2009.
- PROENÇA, L. M.; SILVA, J. C.; GALERA, P. D.; LION, M. B.; MARINHO-FILHO, J. S.; RAGOZO, A. M.; GENNARI, S. M.; DUBEY, J. P.; VASCONCELOS, S. A.; SOUZA, G. O.; PINHEIRO, J. W.; SANTANA, V. L.; FRANÇA, G. L.; RODRIGUES, F. H. Serologic survey of infectious diseases in populations of maned wolf (*Chrysocyon brachyuris*) and crab-eating fox (*Cerdocyon thous*) from Águas Emendadas Ecological Station, Brazil. **Journal Zoo Wildlife Medicine**, v.44, p. 152-155, 2013.
- QUADROS, R.M. **Ocorrência de *Cryptosporidium* spp (Tyzzer, 1907) detectada pelo método de imunofluorescência através da técnica de coloração da auramina em propriedades rurais do município de Lages (SC), Brasil.** 66f. Dissertação (Mestrado em Parasitologia) - Universidade Federal do Rio Grande do Sul, 2002.
- QUINNELL, R. J.; COURTENAY, O. Transmission, reservoir hosts and control of zoonotic visceral leishmaniasis. **Parasitology**. v.136, p.1915-34, 2009.
- RAMOS, C. S.; FRANCO, F. A.; SMITH, D. F.; ULIANA, S. R. Characterisation of a new *Leishmania* METAgene and genomic analysis of the METAcluster. **FEMS microbiology letters**, v.238, n.1, p.213–219, 2004.
- RATZOOMAN. **Rats and human health in Africa: Proceedings of an International Workshop on Rodent Borne Diseases and the Rat ZooMan Research Project. Republic of South Africa, 2006.** Disponível em: <http://projects.nri.org/ratzooman/docs/workshop_proceedings.pdf>. Acesso em 11 nov. 2017.
- REAKA-KUDLA, M. L.; WILSON, D. E.; WILSON, E. O. **Biodiversity II.** Washington: Joseph Henry Press; 1997.
- ROBERT, B.; GINTER, A.; COLLARD, A.; COPPE, P. Diagnosis of bovine cryptosporidiosis by enzyme-linked immunosorbent assay. **Veterinary Parasitology**, v.37, p.1-8, 1990.
- ROCHA, L. O.; SOARES, M. M. S. R.; CORRÊA, C. L. Análise da contaminação fúngica em amostras de *Cassia acutifolia* Delile (sene) e *Peumus boldus* (Molina) Lyons (boldo-do-Chile) comercializadas na cidade de Campinas, Brasil. **Revista Brasileira de Ciências Farmacêuticas**, v.40, p. 521-527, 2004.
- ROITT, I.; BROSTOFF, J.; MALE, D. **Imunidade aos Protozoários e Vermes.** São Paulo: Manole, 1999. 423p.
- ROMINGTON, J. S.; MCLEORD, R.; WILSON, C. B.; DESMONTS, G. **Infectious diseases of the fetus and newborn infant.** Elsevier: Saunders, 2011. 1041p.
- ROSIQUE, J.; BARBIERI, E. **Ecologia preservar para viver.** São Paulo: Cidade nova, 1992. 125p.
- RYAN, U.; CACCIÒ, S. M. Zoonotic potential of *Giardia*. **International Journal of Parasitology**, v.43, p. 943–956, 2013.

- RYAN, U.; FAYER, R.; XIAO, L. *Cryptosporidium* species in humans and animals: current understanding and research needs. **Parasitology**, v. 141, n.13, p. 1667-1685, 2014.
- SACKS, B. N.; BLEJWAS, K. Effects of canine heartworm (*Dirofilaria immitis*) on body condition and activity of free-ranging coyotes (*Canis latrans*). **Canadian Journal of Zoologie**, v. 78, n. 6, p. 1042-1051, 2000.
- SALATA, E.; YOSHIDA, E. L. A.; PEREIRA, EL. A.; CORREA, F. M. A. Toxoplasmose em animais silvestres e domésticos da região de Botucatu, estado de São Paulo, Brasil. **Revista do Instituto de Medicina Tropical**, v. 27, n. 1, p.20-22, 1985.
- SANDES, H. M. M. **Detecção molecular de *Leishmania* spp. e *Trypanosoma cruzi* em mamíferos selvagens de vida livre**. 52f. Recife: PE. Dissertação (Mestrado), Universidade Federal Rural de Pernambuco, Recife, 2014.
- SANO, Y.; AOKI, M.; TAKAHSI, H.; MIURA, M.; KOMATSU, M.; ABE, Y.; KAKINO, J.; ITAGAKI, T. The first record of *Dirofilaria immitis* infection in a Humboldt penguin, *Spheniscus humboldti*. **Journal of Parasitology**, v. 91, n. 5, p. 1235-1237, 2005.
- SANTOS, C. P.; GIBSON, D. I. Check list of the helminth parasites of South American bats. **Zootaxa**, n. 3, p. 471–499, 2015.
- SANTOS, E. M. S. **Avaliação clínica e diagnóstico da infecção por *Leishmania (Leishmania) infantum chagasi*, *Toxoplasma gondii*, *Neospora caninum* e presença de ectoparasitismo em cachorro-do-mato (*Cerdocyon thous*) no Estado de Pernambuco, Brasil**. 68f. Recife: PE. Tese (Doutorado), Universidade Federal Rural de Pernambuco, Recife, 2015.
- SANTOS, P. R.; BAPTISTA, A. A. S.; LEAL, L. S.; MOLETTA, J. L.; ROCHA, R. A. Nematódeos gastrintestinais de bovinos – revisão. **Revista Científica de Medicina Veterinária**, v. 24, p. 1-15, 2015.
- SARQUIS, J. G. **Dirofilariose (*Dirofilaria immitis*) em Cães e Gatos**. 110f. Brasília: DF. Monografia (Graduação), Universidade de Brasília, 2012.
- SCHREY, C. F., TRAUTVETTER, E. Canine and Feline Heartworm Disease – Diagnosis and Therapy. **Waltham Focus**, v. 8, n. 2, p. 23-30, 1998.
- SESTAK, MERRITT, C. K.; BORDA, J.; SAYLOR, E.; SCHWAMBERGER, S. R.; COGSWELL, F.; DIDIER, E. S.; DIDIER, P. J.; PLAUCHE, G.; BOHM, R. P.; AYE, P. P.; ALEXA, P.; WARD, R. L.; LACKNER, A. A. Infectious agent and immune response characteristics of chronic Enterocolitis in aptive Rhesus Macaques. **Infection and Immunity**, v.71, n.7, p.4079-4086, 2003.
- SFB – Serviço Florestal Brasileiro. **Florestas do Brasil**. Brasília: SFB, 2010. 152p.
- SIGNOR, P. W. The geologic history of diversity. **Annual Review of Ecology and Systematics**, v. 21, p. 509-539, 1990.
- SILVA, A. S.; CORADINI, G. P.; GRESSLER, L. T.; SOARES, J. F.; LARA, V. M.; CARREGARO, A. B.; MONTEIRO, S. G. Ocorrência de protozoários gastrintestinais em primatas mantidos em cativeiro na região sul do Brasil. **Ciência Rural**, v. 38, n. 9, p. 2658-2661, 2008.

- SILVA, J. C. R.; FERREIRA, F.; DIAS, R. A.; AJZENBERG, D.; MARVULO, M. F. V.; MAGALHÃES, F. J. R.; LIMA FILHO, C. D. F.; OLIVEIRA, S.; SOARES, H. S.; FEITOSA, T. F.; AIZAWA, J.; ALVES, L. C.; MOTA, R. A.; DUBEY, J. P.; GENNARI, S. M.; PENA, H. F. J. Cat-rodent *Toxoplasma gondii* Type II variant circulation and limited genetic diversity on the Island of Fernando de Noronha, Brazil. **Parasites & Vectors**, v. 10, p.220, 2017.
- SILVA, R. C.; LANGONI, H. Dirofilariose. Zoonose emergente negligenciada. **Ciência Rural**, v. 39, n. 5, p. 1614-1623, 2009.
- SILVEIRA, F. T.; ISHIKAWA, E. A. Y.; SOUZA, A. A. A.; LAINSON, R. An outbreak of cutaneous leishmaniasis among soldiers in Belém, Pará State, Brazil, caused by *Leishmania (Viannia) lindenbergi* n. sp. A new leishmanial parasite of man in the Amazon Region. **Parasite**, v.9, p.43-50, 2002.
- SINSKI, E.; BEDNARSKA, M.; BAJER, M. The role of wild rodents in ecology of Cryptosporidiosis in Poland. **Folia Parasitology**, v.45, p.173-174, 1998.
- SLOSS, M. W.; ZAJAC, A. M.; KEMP, R. L. **Parasitologia Clínica Veterinária**. São Paulo: Malone Ltda., 1999. 198 p.
- SNAK, A.; AGOSTINI, K. M.; LENZI, P. F.; DELGADO, L. E.; ZABOTT, M. V. Perfil parasitológico de mamíferos silvestres cativos. **Veterinária e Zootecnia**, v. 24, n.1, p. 193-2017.
- SNYDER, D. E.; HAMIR, A. N.; HANLON, C. A.; RUPPRECHT, C. E. *Dirofilaria immitis* in a raccoon (*Procyon lotor*). **Journal of Wildlife Diseases**, v. 25, n. 1, p. 130-131, 1989.
- SOARES, J.F.; SILVA, J.A.S.; OLIVEIRA, C.B.; SILVA, M.K.; MARISCANO, G.; SALOMÃO, E. L.; MONTEIRO, S.G. Parasitismo por *Giardia* sp. e *Cryptosporidium* sp. em *Coendou villosus*. **Ciência Rural**, v.38, n.2, p.548-550, 2008.
- SOGAYAR, M.I.T.L.; GUIMARÃES, S. *Giardia lamblia*. In: NEVES, D.P. Parasitologia humana. 10.ed. São Paulo : Atheneu, 2000. Cap.14, p.107-113.
- SÓLIS-FRANCO, R. R.; RAMO-ZAPATA, A.; MARTÍNEZ-IBARA, A. Wild reservoirs by *Trypanosoma cruzi* in the Ecological Park “El Zapotal”, Tuxtla Gutiérrez, Chiapas, México. **Memórias do Instituto Oswaldo Cruz**, v. 92, n.2, p. 163-164, 1997.
- SOW, S. O.; MUHSEN, K.; NASRIN, D.; BLACKWELDER, W. C.; WU, Y.; FARAG, T. H., et al. The Burden of *Cryptosporidium* Diarrheal Disease among Children < 24 Months of Age in Moderate/High Mortality Regions of Sub-Saharan Africa and South Asia, Utilizing Data from the Global Enteric Multicenter Study (GEMS). **PLoS Neglected Tropical Diseases**, v. 10, n. 5, p. 1-20, 2016.
- SUMRUAYPHOL, S.; APIWATHNASORN, C.; RUANGSITTICHAI, J. DNA barcoding and wing morphometrics to distinguish three *Aedes* vectors in Thailand. **Acta Tropica**, v. 159, p.1–10, 2016.
- TAYLOR, L. H.; LATHAM, S. M.; WOOLHOUSE, M. E. Risk factors for human disease emergence. **Philosophical Transactions of the Royal Society of London**, v.356, p. 983–989, 2001.

- TAYLOR, M. A.; COOP, R. L.; WALL, R.L. *Giardia intestinalis: Veterinary Parasitology*. 3. ed. Blackwell Publishing, 2007. 34p.
- TENTER, A. M.; HECKEROTH, A. R.; WEIS, L. M. *Toxoplasma gondii*: from animals to humans. **International Journal of Parasitology**, v.30, p. 1217-1258, 2000.
- TENTER, A. M.; HECKEROTH, A. R.; WEISS, L. M. *Toxoplasma gondii* : from animals to humans. **International Journal for Parasitology**, v. 30, p. 1217-1258, 2000.
- THOMPSON, R. C. A.; PALMER, C. S.; O'HANDLEY, R. The public health and clinical significance of Giardia and Cryptosporidium in domestic animals. **The Veterinary Journal, London**, v. 177, n. 1, p. 18-25, 2008.
- THOMPSON, R.C.A. Giardiasis as a re-emerging infectious diseases and its zoonotic potential. **International Journal for Parasitology**, v.30, p.1259-1267, 2000.
- THURMAN, J. D.; JOHNSON, B. J.; LICHTENFELS, J. R. Dirofilariasis with arteriosclerosis in a horse. **Journal of the American Veterinary Medical Association**, v. 185, n. 5, p. 532-533, 1984.
- TILLEY, L. P.; SMITH, J.; FRANCIS, W. K. **Consulta Veterinária em 5 Minutos: Espécie Canina e Felina**. 3. ed. São Paulo: Manole Ltda., p.380-381, 2008.
- TILLEY, L. P.; SMITH, F. W. K. **Doença de Chagas (Tripanossomíase Americana)**. Consulta Veterinária em 5 Minutos – Espécies Canina e Felina. 2ª ed. Barueri, São Paulo: Editora Manole, 2003. p. 538.
- TRAVI, B. L.; OSORIO, Y.; BECERRA, M. T.; ADLER, G. H. Dynamics of *Leishmania (Leishmania) chagasi* infection in small mammals of the undisturbed and degraded tropical dry forests of Northern Colombia. **Transactions of the Royal Society of Tropical Medicine and Hygiene**, v.92, p.275-278, 1998.
- URQUHART, G. M.; ARMOUR, J.; DUNCAN, J. L.; DUNN, A. M.; JENNINGS, F. W. **Parasitologia Veterinária**, 2ª ed., Rio de Janeiro: Guanabara Koogan, 1996. p. 77-79.
- URQUHART, G.M.; ARMOUR, J.; DUNCAN, J.L.; DUNN, A.M.; JENNINGS, F.W. **Parasitologia Veterinária**. 2.ed. Rio de Janeiro: Guanabara Koogan, 1996. 273p.
- VENTURINI, L.; BACIGALUPE, D.; BASSO, W.; UNZA, J. M.; VENTURINI, M. C. *Cryptosporidium parvum* en animales domésticos y en monos de un zoológico. **Parasitologia Latinoamericana**, v.61, p.90-93, 2006.
- VIGNARD-ROSEZ, K.S.F.V; ALVES, F.A.R. BLEICH, I.M. **Giardiase**. 2006. Disponível em:< <https://dobermanrs.wordpress.com/dobermann/giardiase/>>. Acesso em 08 fev. 2018.
- VITAZKOVA, S.K.; WADE, S.E. Parasites of free-ranging black howler monkeys (*Alouatta pigra*) from Belize and Mexico. **American Journal of Primatology**, v.68, n.11, p.1089-1097, 2006.
- VYTHILINGAM, I.; NOORAZIAN, Y. M.; HUAT, T. C.; JIRAM, A. I.; YUSRI, Y. M.; AZAHARI, A. H.; NORPARINA, I.; NOORRAIN, A.; LOKMANHAKIM, S. *Plasmodium knowlesi* in humans, macaques and mosquitoes in peninsular Malaysia. **Parasites & Vectors**, v.1, p.26, 2008.

- WILLIAMS, J. F.; DADE, A. W. *Dirofilaria immitis* infection in a wolverine. **The Journal of Parasitology**. v. 62, n.1, p. 174-175, 1976.
- WILSON, O. E. **Diversidade da vida**. São Paulo. Companhia das Letras, 1994. 347p.
- WOODROFFE, R. The conservation implications of immobilizing radiocollaring and vaccinating free-ranging wild dogs. **The African Wild dogs**. p.124-138, 1997.
- WOODROFFE, R.; PRAGER, K. C.; MUNSON, L.; CONRAD, P. A.; DUBOVI, E. J.; MAZET, J. A. Contact with domestic dogs increases pathogen exposure in endangered African wild dogs (*Lycaon pictus*). **PLoS One**, v.7, n.1, 2012.
- XIAO, L.; SULAIMAN, I.; FAYER, R.; LAL, A. A. Species and strain specific typing of *Cryptosporidium* parasites in clinical and environmental samples. **Memórias do Instituto Oswaldo Cruz**, v. 93, p. 687–691, 1998.
- XIAO, L.; FAYER, R.; RYAN, U.; UPTON, S. J. *Cryptosporidium* Taxonomy: Recent Advances and Implications for Public Health. **Clinical Microbiology Reviews**, v.12, p. 72-97, 2004.
- YBÁÑES, M. R. R.; MARTÍNEZ-CARRASCO, C.; MARTÍNEZ, J. J.; ORTIZ, J. M. ATTOUT, T. BAIN, O. *Dirofilaria immitis* in an African lion (*Panthera leo*). **Veterinary Record**, v. 158, n. 7, p. 240-242, 2012.
- ZAHEDI, A.; MONIS, P.; AUCOTE, S.; KING, B.; PAPANINI, A.; JIAN, F.; YANG, R.; OSKAM, C.; BALL, A.; ROBERTSON, I.; RYAN, U. Zoonotic *Cryptosporidium* Species in Animals Inhabiting Sydney Water Catchments. **PLoS ONE**, v.11, n.12, p. 1-12, 2016.
- ZANELLA, J. R. C. Zoonoses emergentes e reemergentes e sua importância para saúde e produção animal. **Pesquisa Agropecuária Brasileira**, v. 51, n. 5, p. 510-519, 2016.
- ZAPALSKI, M. K.; HUBERT, B. L. First fossil record of parasitism in Devonian calcareous sponges (stromatoporoids). **Parasitology**, v. 138, n. 1, p. 132-138, 2011.
- ZETUN, C. B.; LUCHEIS, S. B.; TRONCARELLI, M. Z.; LANGONI, H. Infecção POR *Trypanosoma cruzi* em animais silvestres procedentes de zoológicos do estado de São Paulo. **Veterinária e Zootecnia**, v. 21, n. 1, p. 139-147, 2014.
- ZHANG, W.; WANG, R.; YANG, F.; ZHANG, L.; CAO, J.; ZHANG, X. Distribution and Genetic Characterizations of *Cryptosporidium* spp. in Pre-Weaned Dairy Calves in Northeastern China's Heilongjiang Province. **PLoS ONE**, v. 8, p. 1-8, 2013.

4. OBJETIVOS

4.1 Geral

Avaliar os diferentes aspectos clínicos, epidemiológicos e de saúde pública de animais silvestres, sinantrópicos e domésticos naturalmente infectados por agentes parasitários.

4.2 Específicos

- Avaliar clinicamente animais silvestres, sinantrópicos e domésticos;
- Detectar a presença de formas amastigotas de *Leishmania* sp., em animais silvestres, sinantrópicos e domésticos;
- Detectar formas imaturas de parasitos gastrointestinais em animais silvestres e sinantrópicos;
- Detectar por meio de imunofluorescência direta a presença de oocistos de *Cryptosporidium* sp. e cistos de *Giardia* sp. em carnívoros e primatas não-humanos selvagens;
- Identificar cães reagentes no teste imunocromatográfico para Leishmaniose Visceral;
- Pesquisar a presença de DNA de *Leishmania* sp., em animais silvestres, sinantrópicos e domésticos;
- Investigar a presença de DNA de *Dirofilaria immitis*, *Toxoplasma gondii* e *Trypanosoma cruzi* em carnívoros e primatas não-humanos selvagens.

CAPÍTULO I

GASTROINTESTINAL PARASITES IN FERAL CATS AND RODENTS FROM THE FERNANDO DE NORONHA ARCHIPELAGO, BRAZIL

[Artigo publicado no Brazilian Journal of Veterinary Parasitology, v. 26, n. 4, p. 521-524, 2017]

Gastrointestinal parasites in feral cats and rodents from the Fernando de Noronha Archipelago, Brazil

Parasitos gastrointestinais em gatos ferais e roedores do Arquipélago de Fernando de Noronha, Brasil

Victor Fernando Santana Lima^{1*}; Rafael Antonio Nascimento Ramos²; Raphael Lepold¹; João Carlos Gomes Borges³; Carlos Diógenes Ferreira⁴; Laura Rinaldi⁵, Giuseppe Cringoli⁵; Leucio Câmara Alves¹

¹ *Departamento de Medicina Veterinária, Universidade Federal Rural de Pernambuco, Recife, Brasil*

² *Unidade Acadêmica de Garanhuns, Universidade Federal Rural de Pernambuco, Garanhuns, Brasil*

³ *Fundação Mamíferos Aquáticos, Recife, Brasil*

⁴ *Coordenadoria de Meio Ambiente da administração do Arquipélago de Fernando de Noronha, Brasil.*

⁵ *Department of Veterinary Medicine and Animal Productions, University of Napoli Federico II, Naples, Italy*

*Corresponding author: Phone/fax: +55 81 33206422.

E-mail address: victor.fslima@gmail.com (Victor F. S. Lima)

Abstract

Gastrointestinal parasites are important pathogens affecting animals, some of them are of medical and veterinary concern. Although the dynamic of parasitic infections is a complex phenomenon that has been studied under experimental conditions, it shows several gaps in knowledge, especially in insular regions where a confined population of animals and parasites co-exists. In this study was assessed the parasitism by endoparasite gastrointestinal in feral cats (n = 37) and rodents (n = 30) from the Fernando de Noronha Archipelago; in addition, the risk of human infection and ecological implications of these findings were discussed. Out of all samples analysed, 100% scored positive for the presence of gastrointestinal parasites in both feral cats and rodents. A total 17 genera and/or species of endoparasite gastrointestinal were identified, *Ancylostoma tubaeforme*, *Strongyloides* sp., *Trichuris campanula* and *Toxocara cati* were the parasites more frequently in feral cats. In rodents *Eimeria* sp., *Strongyloides* sp. and *Trichuris muris* were parasites more frequently herein detected. Human population living in this area are at risk of parasite infections due to the population of rodents and feral cats in the archipelago.

Keywords: helminths, protozoal disease, zoonosis, synanthropic animals.

Resumo

Parasitas gastrointestinais são importantes agentes patogênicos que afetam os animais, sendo alguns destes de interesse médico e veterinário. Embora a dinâmica das infecções parasitárias seja um fenômeno complexo que tem sido estudado sob condições experimentais, existem várias lacunas no conhecimento, especificamente em regiões insulares onde existem populações confinadas de animais e parasitos. Neste estudo foi avaliado o parasitismo por endoparasitos gastrointestinais em gatos ferais (n = 37) e roedores (n = 30) do Arquipélago de Fernando de Noronha. Além disso, discutimos o risco de infecção humana e implicações ecológicas desses achados. De todas as amostras analisadas, 100% obtiveram resultados positivos para a presença de parasitos gastrointestinais tanto em gatos ferais quanto em roedores. Com total de 17 gêneros e/ou espécies de endoparasitos gastrointestinais foram identificados, *Ancylostoma tubaeforme*, *Strongyloides* sp., *Trichuris campanula* e *Toxocara cati* foram os parasitos mais frequentes em gatos ferais. Em roedores, *Eimeria* sp., *Strongyloides* sp. e *Trichuris muris* foram os mais detectados. A população humana que vive nesta área corre o risco de infecções parasitárias devido à população de roedores e gatos ferais no arquipélago.

Palavras-chave: helmintos, doenças protozoárias, zoonoses, animais sinantrópicos.

Introduction

Gastrointestinal parasites are important pathogens affecting animals and humans throughout the world (BLAGBURN et al., 1996; DESPLAZES et al., 2016). According to the World Health Organization (WHO), approximately 3.5 billion of people are affected by these parasites every year, being 450 million children who present clinical manifestations (OKYAY et al., 2004). Among animals, cats and rodents are considered important reservoirs for a wide range of zoonotic parasites. For example, cats may harbour several species of gastrointestinal parasites (e.g., *Ancylostoma tubaeforme*, *Toxocara cati* and *Toxoplasma gondii*), and shed their immature stages through the faeces, contaminating the environment (BALASSIANO et al., 2009; COSTA et al., 2012; BEUGNET et al., 2014; MONTEIRO et al., 2016; SARAVANAN et al., 2016).

Similarly, rodents may represent an important risk for human beings as involved in the transmission of different pathogenic agents, including gastrointestinal parasites (e.g., *Giardia duodenalis* and *Hymenolepis diminuta*) (BACKHANS et al., 2013; LÖHMUS and ALBIHN, 2013; DESPLAZES et al., 2016). Amongst the most relevant are *A. tubaeforme* and *T. cati*, causative agents of *Cutaneous* and *Visceral Larva Migrans* in humans, especially in children (DESPOMMIER, 2003; COELHO et al., 2004).

The transmission cycle of gastrointestinal parasites is influenced by several abiotic and biotic factors, which impact on their abundance into a given environment (MONTEIRO et al., 2016). Accordingly, the availability of infective stages in a highly contaminated habitat enhances the chance for paratenic (e.g., rodents) and accidental (e.g., humans) hosts to be exposed to the pathogens (THOMPSON, 2011).

In these circumstances, understanding the dynamic of the infection is essential to plan control strategies. Besides experimental activities in controlled-laboratory conditions, the dynamic of the infection by parasites has been poorly studied in select areas, such insular regions, where confined animal population animals and pathogens may show a different behaviour. For instance, studies on gastrointestinal parasites in cats and rodents at the Fernando de Noronha Archipelago are scarce, although this archipelago has suffered over the last years from anthropic modification, which took to the introduction of exotic animal species, including cats and rodents (COSTA et al., 2012). Recently, few studies have been conducted in this area with *T. gondii* (SILVA et al., 2017).

Therefore, because the scarce of data about gastrointestinal parasites and their implications on animals living in Fernando de Noronha Archipelago, the aim of this study was to assess the parasitism by gastrointestinal parasites in feral cats and rodents.

Material and methods

Ethical aspects

This study approved by the *Instituto Chico Mendes de Conservação da Biodiversidade* - *ICMBio* (licence number 48994-3) and performed following the current legislation of the Brazilian College of Animal Experimentation.

Study area

The study was performed on August 2016 in the middle of winter of the Fernando de Noronha Archipelago (3°50'24" S and 32°24'48" W). The area is formed by the main island and other 21 secondary islands comprising a total area of 26 km². The main island has about 3000 inhabitants, but every year may host until 50.000 tourists (IBGE, 2010). The local ecosystem is comprised by several native and exotic species of birds, reptiles, mammals, marine animals and several non-native species of arthropods.

Sampling and laboratorial procedures

Rodents were trapped using Tomahawk Live Traps (Gabisa Ltda., São Paulo, Brazil) that were placed at 17:00 pm and recovered at 06:00 am. All rodents were anesthetized with i.m. ketamine (Vetanarcol®, Konig, Santana de Parnaíba, SP, 06500-000, Brazil; 30 mg/kg) and xylazine (Xilazin®, Syntec, Santana do Parnaíba, SP, 06513-010, Brazil; 2 mg/kg), then, fecal samples were obtained.

Conversely, samples of cats were obtained after spontaneous defecation. A total of 67 faecal samples were collected, 37 from feral cats (*Felis catus*) and 30 from rodents (*Rattus rattus*, n = 25; *Kerodon rupestris*, n = 05). All samples were conserved into plastic tubes containing 10% formalin solution until laboratory evaluation. Each sample was individually analysed through the FLOTAC technique (CRINGOLI et al., 2010). All cysts, eggs, oocysts and larvae were identified based on morphological features provided in Bowman et al. (2006) and Taylor et al. (2010).

Data analysis

Data were analysed by using the software InStat (GraphPad Software, Inc., 2000), with a significance level of p<0.05.

Results

All samples analysed, scored positive for at least one gastrointestinal parasite species, and up to 17 parasite genera were identified. In particular, infections by trematodes, cestodes,

nematodes and protozoa and were observed in 5.8% (1/17), 17.8% (3/17), 53% (9/17) and 23.5% (4/17), respectively (Table 1). Eggs and larvae of *Ancylostoma tubaeforme*, *Strongyloides* sp., *Trichuris campanula* and *Toxocara cati* were the parasites more frequently detected in feral cats. In rodents eggs, larvae and/or oocysts of *Eimeria* sp., *Strongyloides* sp. and *Trichuris muris* were parasites more frequently.

Co-infections were detected in 83.6% (56/67) fecal samples, in particular, 60.7% (34/56) and 39.2% (22/56) in the feral cats and rodents, respectively (Table 1).

Discussion

This study investigated, for the first time, the presence of gastrointestinal parasites in rodents and feral cats living at the Fernando de Noronha Archipelago, Brazil.

Data indicate that the level of parasitism in these “exotic” animals is higher than that observed in other studies performed in other insular areas (THOMPSON, 2011). For instance, a prevalence of 53.5% (15/28) and 76% (76/100) were documented in feral cats from Christmas (Australia) and Baleares (Spain) islands (ADAMS et al., 2008; RAAB et al., 2016), whereas a positivity of 46.2% (30/65) was reported in rodents from the Santa Catarina island (Brazil) (KUHNNEN et al., 2012). This suggests that animals living in the study areas are exposed to a high infective pressure.

Worthy of note, the majority of the parasite detected in this study are of medical concern (e.g., *A. tubaeforme* and *T. cati*), representing a threat for the public health. For example, *A. tubaeforme* were recorded in cats from Brazil (THOMPSON, 2011), causing *Cutaneous Larva migrans syndrome* in humans (BOWMAN et al., 2010). Another important parasite that deserves attention due the risk for humans are those of the *Toxocara cati* observed in this study in feral cats, and considered the responsible for *Visceral larva migrans* (VLM), *Ocular Larva Migrans* (OLM) and *Cerebral Toxocariasis* in humans (DESPOMMIE, 2003; FAN et al., 2015).

In addition, it is important to highlight the detection of *H. nana* and *Taenia* sp. parasitizing rodents and humans, all of them of medical and veterinary concern (MOLINARO et al., 2009; GALAN-PUCHADES, 2015), were helminths that parasitize humans, which may cause diarrhea, abdominal pain, irritability and weight loss (MUEHLENBACHS et al., 2015).

On the other hand, *G. duodenale* causes serious problems to host health, due to the appearance of enteritis, which trigger enzymatic and morphological changes in intestinal loops (SMITH et al., 2007). It is interesting to note that based on molecular and phylogenetic evidence, *G. duodenale* is part of a complex genetic group, with genotypes A and B accounting for more than 80% of human infections (RYAN and CACCIÒ, 2013).

In the present study, the sharing of parasites among different hosts suggests this phenomenon and may have important implications on the risk for human infections. For instance, data herein reported demonstrated the sharing of some parasite species, particularly, Entamoebidae among rodents, and humans, since data of the Surveillance Service of the island recorded frequently the parasitism by *Endolimax nana* in human native residents.

The presence of parasites on these hosts from the island may be a result of ecological events and their early introduction in this environment by conquestors. However, their perpetuation is favoured by several determinants factors such as inadequate facilities and inappropriate basic sanitation. Therefore, people living in this area are at risk of parasite infections due to the population of feral cats and rodents in the archipelago.

References

- Adams PJ, Elliot AD, Algar D, Brazell RI. Gastrointestinal parasites of feral cats from Christmas Island. *Aust Vet J* 2008; 86(1-2): 60 – 63.
- Backhans A, Jacobson M, Hansson I, Lebbad M, Lambertz ST, Gammelgård E, Saager M, Akande O, Fellström C. Occurrence of pathogens in wild rodents caught on Swedish pig and chicken farms. *Epidemiol Infect* 2013; 141(9): 1885 – 1891.
- Balassiano BC, Campos MR, Menezes RCAA, Pereira MJS. Factors associated with gastrointestinal parasite infection in dogs in Rio de Janeiro, Brazil. *Prev Vet Med* 2009; 91(2-4): 234 – 240.
- Beugnet F, Bourdeau P, Chalvet-Monfray K, Cozma V, Farkas R, Guillot J, Halos L, Joachim A, Losson B, Miró G, Otranto D, Renaud M, Rinaldi L. Parasites of domestic owned cats in Europe: co-infestations and risk factors. *Parasit Vectors* 2014; 7: 291.
- Blagburn BL, Lindsay DS, Vaughan JL, Rippey NS, Wright JC, Lynn RC, Keleh WJ, Ritchie GC, Hepler DI. Prevalence of canine parasites based on fecal flotation. *Comp Cont Educ Pract* 1996; 18: 483 – 509.
- Bowman DD, Montgomery SP, Zajac AM, Eberhard ML, Kazacos KR. Hookworms of dogs and cats as agents of cutaneous larva migrans. *Trends Parasitol* 2010; 26(4): 162 – 167.
- Bowman DD, Lynn RC, Eberhard ML, Alcaraz A. *Parasitologia veterinária de Georgis*. 8th ed. São Paulo: Elsevier; 2006.
- Coelho LM, Silva MV, Dini CY, Giacom Neto AA, Novo NF, Silveira EP. Human toxocariasis: a seroepidemiological survey in schoolchildren of Sorocaba, Brazil. *Mem Inst Oswaldo Cruz* 2004; 99(6): 533 – 537.
- Costa DGC, Marvulo MFV, Silva JSA, Santana SC, Magalhães FJR, Lima Filho CDF, Ribeiro VO, Alves LC, Mota RA, Dubey JP, Silva JCR. Seroprevalence of *Toxoplasma*

- gondii* in domestic and wild animals from the Fernando de Noronha, Brazil. *J Parasitol* 2012; 98(3): 679 – 680.
- Cringoli G, Rinaldi L, Maurelli MP, Utzinger J. FLOTAC: new multivalente techniques for qualitative and quantitative copromicroscopic diagnosis of parasites in animals and humans. *Nat Protoc* 2010; 5(3): 503 – 515.
- Desplazes P, Eckert J, Mathis A, Samson-Himmelstjerna G, Zahner H. Parasitology in Veterinary Medicine. Wageningen Academic Publishers, 2016.
- Despommier D. Toxocariasis: clinical aspects, epidemiology, medical ecology, and molecular aspects. *Clin Microbiol Rev* 2003; 16(2): 265–272.
- Fan CK, Holland CV, Loxton K, Barghouth U. Cerebral Toxocariasis: Silent Progression to Neurodegenerative Disorders?. *Clin Microbiol Rev* 2015; 28(3): 663 – 686.
- Galan-Puchades MT. *Hymenolepis nana* vs. *Taenia solium* life cycle. *Parasit Immunol* 2015; 37(8): 429.
- IBGE- Instituto Brasileiro de Geografia e Estatística, 2010. *Censo Demográfico*, Rio de Janeiro:270p.
- Kuhnén VV, Graipel ME, Pinto CJC. Differences in richness and composition of gastrointestinal parasites of small rodents (Cricetidae, Rodentia) in a continental and insular area of the Atlantic Forest in Santa Catarina state, Brazil. *Braz J Biol* 2012; 72(3): 563 – 567.
- Löhmus M, Albiñ A. Gastrointestinal pathogens in rodents overwintering in human facilities around Uppsala, Sweden. *J Wild Dis* 2013; 49(3): 747 – 749.
- Molinari EM, Caputo LFG, Amendoeira MRR. Conceitos e métodos para formação de profissionais em laboratórios de saúde. *Rio de Janeiro: EPSJV, IOC*, 2009. 290p.
- Monteiro MFM, Ramos RAN, Calado AMC, Lima VFS, Ramos ICN, Tenório RFL, Faustino MAG, Alves LC. Gastrointestinal parasites of cats in Brazil: frequency and zoonotic risk. *Rev Bras Parasitol Vet* 2016; 25(2): 254 –257.
- Muehlenbachs A, Bhatnagar J, Agudelo CA, Hidron A, Eberhard ML, Mathison BA, Frace MA, Ito A, Metcalfe MG, Rollin DC, Visvesvara GS, Pham CD, Jones TL, Greer PW, Vélez Hoyos A, Olson PD, Diazgranados LR, Zaki SR. Malignant Transformation of *Hymenolepis nana* in a Human Host. *N Engl J Med* 2015; 373: 1845 – 1852.
- Okuyay P, Ertug S, Gultekin B, Onen O, Bese E. Intestinal parasites prevalence and related factors in school children, a western city sample -Turkey. *BMC Public Health* 2004; 4(2): 64.

- Raab O, Greenwood S, Vanderstichel R, Gelens H. A cross-sectional study of *Tritrichomonas foetus* infection in feral and shelter cats in Prince Edward Island, Canada. *Can Vet J* 2016; 7(3): 265 – 270.
- Ryan U, Cacciò SM. Zoonotic potential of *Giardia*. *Int J Parasitol* 2013; 43: 943–956.
- Saravanan M, Sarma K, Mondal DB, Ranjith Kumar, M, Vijayakuma H. Concomitant infestation of *Toxocara cati* and *Ancylostoma tubaeforme* in a mongrel cat. *J Parasit Dis* 2016; 40(1): 205 – 207.
- Silva JCR, Ferreira F, Dias RA, Ajzenberg D, Marvulo MFV3, Magalhães FJR, Filho CDFL, Oliveira S, Soares HS, Feitosa TF2, Aizawa J, Alves LC, Mota RA, Dubey JP, Gennari SM, Pena HFF. *Parasit Vectors* 2017; 10(1):220.
- Smith HV, Cacciò SM, Cook N, Nichols RAB, Tait A. *Cryptosporidium* and *Giardia* as foodborne zoonoses. *Vet Parasitol* 2007; 149(1-2): 29 – 40.
- Taylor MA, Coop RL, Wall RL. *Parasitologia veterinária*. 3rd ed. Rio de Janeiro: Guanabara Koogan; 2010.
- Thompson RC, Conlan JV. Emerging issues and parasite zoonoses in the SE Asian and Australasian region. *Vet Parasitol* 2011; 181(1): 69 –73.

Table 1. Gastrointestinal parasites in the fecal samples of feral cats and rodents from Fernando de Noronha archipelago, Brazil.

Order / Family	Species	Parasite	Positivity	
			AF (n/N)	RF (%)
Carnivora/ Felidae	<i>Felis catus</i>	<i>Ancylostoma tubaeforme</i>	35/37	94.59
		Ascarididae	02/37	5.40
		<i>Dipylidium caninum</i>	01/37	2.70
		<i>Cystoisospora felis</i>	13/37	35.00
		<i>Giardia</i> sp.	01/37	2.70
		<i>Platynosomum factosum</i>	10/37	27.00
		<i>Strongyloides</i> sp.	20/37	54.00
		<i>Toxocara cati</i>	07/37	19.00
		<i>Trichuris campanula</i>	18/37	48.6
Rodentia/ Muridae	<i>Rattus rattus</i>	Ancylostomatidae	25/25	100.00
		Ascarididae	02/25	8.00
		<i>Capillaria</i> sp.	07/25	28.00
		<i>Eimeria</i> sp.	09/25	36.00
		<i>Dipylidium</i> sp.	01/25	4.00
		<i>Entamoeba</i> sp.	01/25	4.00
		<i>Enterobius</i> sp.	02/25	8.00
		<i>Giardia</i> sp.	03/25	12.00
		<i>Hymenolepis nana</i>	06/25	24.00
		<i>Nematospiroides dubius</i>	05/25	20.00
		<i>Nippostrongylus braziliensis</i>	03/25	12.00
		<i>Strongyloides</i> sp.	10/25	40.00
		<i>Taenia</i> sp.	07/25	28.00
		<i>Toxocara</i> sp.	04/25	16.00
<i>Trichuris muris</i>	08/25	32.00		
Rodentia/ Caviidae	<i>Kerodon rupestris</i>	Ancylostomatidae	03/05	60.00
		<i>Capillaria</i> sp.	01/05	20.00
		<i>Eimeria</i> sp.	04/05	80.00
		<i>Strongyloides ratti</i>	03/05	60.00

CAPÍTULO II

SURVEY ON HELMINTHS AND PROTOZOA OF FREE-LIVING NEOTROPICAL BATS FROM NORTHEASTERN BRAZIL

[Artigo submetido a Revista Acta Tropica]

Survey on helminths and protozoa of free-living Neotropical bats from Northeastern Brazil

Victor Fernando Santana Lima ^a, Patrício Adriano Rocha ^b, Mylena Adriele Dias Silva ^c, Raone Beltrão-Mendes ^d, Rafael Antonio Nascimento Ramos ^e, Alessio Giannelli ^f, Laura Rinaldi ^g, Giuseppe Cringoli ^g, Pedro Cordeiro Estrela ^b, Leucio Câmara Alves ^a

^a *Department of Veterinary Medicine, Federal Rural University of Pernambuco, Recife, Pernambuco, Brazil*

^b *Department of Biological Science, Federal University of Paraíba, João Pessoa, Paraíba, Brazil*

^c *Department of Veterinary Medicine, Federal University of Sergipe, São Cristóvão, Sergipe, Brazil*

^d *Department of Ecology, Federal University of Sergipe, São Cristóvão, Sergipe, Brazil*

^e *Academic Unit of Garanhuns, Federal Rural University of Pernambuco, Garanhuns, Pernambuco, Brazil*

^f *Ridgeway Research Ltd, Park Farm Buildings, Park Lane, St. Briavels, United Kingdom*

^g *Department of Veterinary Medicine and Animal Productions, University of Napoli Federico II, Naples, Italy*

Abstract

The Order Chiroptera is the widest group of mammals after Rodentia, and includes bats. These animals are considered important reservoirs of pathogens of veterinary and medical relevance worldwide. However, despite the increasing attention paid towards the central role of bats in the spreading of some zoonotic infections, studies on their own parasites remain patchy especially in Neotropical regions. Understanding the relationships occurring between bats and their pathogens is a crucial step to determine the implications undermining the ecology and biology of these animals and, accordingly, their distribution within a confined environment. For this reason, the present study aims to assess the endoparasitic fauna of Neotropical bats from Northeastern Brazil, with a particular focus on helminths and protozoa. From October 2016 to March 2017, 54 fresh faecal samples were collected in stable shelters

inhabited by three different bat species (i.e., *Molossus molossus*, *Myotis lavalii* and *Noctilio albiventris*). Samples were analysed using four different techniques (i.e., Centrifugal Sedimentation, Flotation Technique, Spontaneous Sedimentation Technique and FLOTAC®). A total of 96.29% (52/54) samples were positive for at least one gastrointestinal parasite and 11 different families were identified. In particular, 63.6% (7/11) of the families were of helminths and 36.4% (4/11) of protozoa. Helminths were classified into two different classes (Nematoda and Cestoda) and seven families, whereas the four protozoa classes detected (i.e., Coccidia, Gregarinomorphe, Lobosea and Zoomastigophora) into four families. Eggs of Ancylostomatidae and Hymenolepididae were the most abundant, and the species *Vampirolepis nana* was the most frequently detected. The findings of this present study demonstrate that Neotropical bats from Northeastern Brazil are parasitized by a wide number of parasites, and some of them may have important implications for Public Health.

Keywords: Chiropterans; gastrointestinal parasites; Brazil.

1. Introduction

The Order Chiroptera is the second most diverse group of mammals, with 18 Families and more than 1300 species described so far (Voigt and Kingston, 2016; Simmons, 2005). Therefore, it is not surprising that bats represent around the 50% of the fauna heritage in the Neotropical region (Lim et al., 2004). In Brazil, for instance, 182 species of bats belonging to nine families and 68 genera have been characterized (Nogueira et al., 2014; Feijó et al., 2015; Moratelli and Dias, 2015; Rocha et al., 2015; Gregorin et al., 2016). Chiropterans are widespread throughout the country, being particularly abundant in suburban and urban areas (Paglia et al., 2012; Jung and Threlfall, 2016). The biological and ecological diversity of these mammals, along with their variegated and peculiar feeding behaviour, make bats an interesting model for scientists working into different research fields, including those related to bats parasites and host-parasite interaction (Santos and Gibson, 2015).

Over the last few years, several studies have been conducted aiming at describing the endo and ecto-parasite fauna of bats (Frank et al., 2014). This group of microorganisms is wide and includes acanthocephalans, cestodes, nematodes, trematodes and protozoan (Santos and Gibson, 2015). Currently, in Brazil, only 59 species of helminths have been reported parasitizing bats, 28 of which are nematodes, 23 trematodes, six cestodes and two acanthocephalans (Santos and Gibson, 2015). On the other hand, data of gastrointestinal protozoan in these animals is unknown, at least in Brazil. Nonetheless, some species of coccids and gregarines have been described in Chiropterans from other American countries

(Cryptosporidiidae and Eimeriidae) (Rueckert and Leander, 2008; Kváč et al., 2015; Ryan et al., 2016; McAllister et al., 2017).

Bats are considered important spreaders of pathogens, as they may inhabit different environments (e.g., caves, ravines, niches, human buildings), they may move from sylvatic to urban areas while seeking food, and share shelter with other bat species and animals (Saoud and Ramadan, 1976). Due to their relevance ecologic role, the number of studies on bat-transmitted pathogens has increased, but information on their gastrointestinal parasites is still minimal (Clarke-Crespo et al., 2017; Lord et al., 2012). Therefore, the aim of this study was to isolate and describe helminth and protozoa parasitizing free-living Neotropical bat species in Northeastern Brazil.

2. Material and methods

Ethical aspects

This study was approved by the *Instituto Chico Mendes de Conservação da Biodiversidade* - ICMBio (License number 8516-1) and performed according to the current recommendations of the Brazilian College of Animal Experimentation.

Study area

The study was conducted from October 2016 to March 2017 in the *São Cristóvão campus* (10°55'53"S, 37°04'23"W) of the *Universidade Federal de Sergipe* (UFS), located in northeastern Brazil. The area is a parkland-type urban environment with buildings surrounded by lawns with patches of trees, marginal remnants of the Atlantic Rain Forest.

A previous study conducted in this same area (see Rocha et al., 2010) provided information on bat stable shelters, which are being monitored until now (see Rocha et al., 2010; Silvestre et al., 2015; Rocha et al., 2017). In the present study, four stable shelters of three different species were used (two shelters for *Molossus molossus*, one shelter for *Myotis lavalii* and one for *Noctilio albiventris*) (Figure 1). These bat species show a strict territorialism and are high selective as they do not share their habitat with other bat species.

Identification of bats and size of colonies

For the species identification, two specimens of each group were caught using mist nets disposed at the entrance of each shelter. Specimens were carefully handled (as described by Sikes and colleagues (2011). After being identified according to cranial morphology, wings, forearm, coat, weight and size (Gardner, 2007; Diaz et al., 2011), bats were stored in the Mammal Collection of the UFS (protocol number: 15/2016).

Faecal sampling

Faecal samples were obtained using plastic trays placed on the shelter floor. All trays were checked daily, with stools collected at intervals of 24 hours considered as a single sample. A total of 54 faecal samples were collected (i.e., 25 from *M. molossus*, 10 from *M. lavalis* and 19 from *N. albiventris*).

Each faecal sample was analysed using four different techniques for detection of cysts and oocysts of protozoa, and eggs of helminths, including Centrifugal Sedimentation Method (Henriksen and Pohlenz, 1981), Flotation Technique (Willis, 1921), Spontaneous Sedimentation Technique (Hoffman et al., 1934); and FLOTAC[®] (Cringoli et al., 2010). The detection of oocysts *Cryptosporidium* spp. was performed using the Centrifugal Sedimentation with formaldehyde-ether followed by smears stained with Ziehl-Neelsen (Henriksen and Pohlenz, 1981) and the Kinyoun method (Brasil, 1996). All methods were performed following the recommendations reported in the original description of each technique. All cysts, oocysts and eggs were identified based on morphological features previously described (Smith et al., 1995; Bowman et al., 2006; Taylor et al., 2010). All samples of faeces containing different species of parasites were preserved in 10% buffered formaldehyde and deposited in a gastrointestinal parasite collection (protocol number: 04/2016, 05/2016 and 06/2016) of Department of Veterinary Medicine of *Universidade Federal Rural de Pernambuco*.

Data analysis

Measures of centrality and dispersion were obtained (mean \pm standard error) following the Gaussian distribution, then the independent T-test or variance analysis test were performed with post-hoc of Tukey-Kramer. Data was analysed by using the software InStat (GraphPad Software, Inc., 2000), with a significance level of $p < 0.05$.

To evaluate sample efficiency, the Jackknife 1 species richness estimator and species accumulation curves (observed and estimated) were calculated based on 1000 replications. This analysis was performed using the Estimate S 8.0 program.

3. Results

Out of 54 samples collected, 96.29% (52/54) were positive for at least one gastrointestinal parasite species. The sensitivity varied along with the technique used, with the centrifugal sedimentation, spontaneous sedimentation, flotation technique and FLOTAC being able to detect gastrointestinal parasites in 13.4% (07/52), 17.3% (09/52), 46.2% (24/52) and 88.5% (46/52) of samples, respectively. Six faecal samples positive *Cryptosporidium* sp.

oocysts (i.e., *M. molossus* n = 3 and *N. albiventris* n = 3) detected using the formaldehyde-ether centrifugation and stained by Ziehl-Neelsen method (Table 1).

Up to 11 parasite families were identified, 63.6% (7/11) of which were immature forms of helminths (i.e., eggs or larvae) and 36.4% (4/11) oocysts or cysts of protozoa (Table 1). Helminths, belonging to the Nematoda or the Cestoda classes, were ranked into the following families: Ancylostomatidae (27.1%, 13/54), Ascarididae (3.7%, 02/54), Pharyngodonidae (5.5%, 03/54), Physalopteridae (11.1%, 06/54), Strongyloididae (9.5%, 05/54), Trichuridae (3.7%, 02/54) and Hymenolepididae (48.1%, 26/54) (Figure 2). Cysts and oocysts of protozoa belonged to four different classes (i.e., Coccidia, Gregarinomorpha, Lobosea and Zoomastigophora), and four families: (i.e., Cryptosporidiidae, Eimeriidae, Entamoebidae and Hexamitidae).

All samples collected from *M. molossus* were positive for parasites, whereas 94% (18/19) and 90% (09/10) were positive for *N. albiventris* and *M. lavalis*, respectively. *Molossus molossus* bats presented the highest parasite richness recorded, comprising all of 11 identified taxa, followed by *N. albiventris* with nine, and *M. lavalis* with six.

Eggs of helminths belonging to Families Ancylostomatidae and Hymenolepididae were the most abundant. In particular, the tapeworm *Vampirolepis nana*, was identified in 59.1% (26/44) of samples (Table 1). Regarding protozoa, cysts and oocysts of the Eimeriidae and Entamoebidae were the most frequently detected. Co-infections between protozoa and helminths were observed in 75.9% (41/54) of samples, being 9.8% (04/41), 34.1% (14/41) and 56.1% (23/41) in *M. lavalis*, *N. albiventris* and *M. molossus*, respectively (Table 2).

The estimates of parasite richness (Jackknife 1) generated for each species of neotropical bats were statistically similar ($p < 0.05$) (Figure 3). At least six of the 11 different endoparasite taxa (54.5%) (i.e., three helminths and three protozoa) were shared among the three bat species.

4. Discussion

The present study provides original data on the gastrointestinal parasite fauna of three bat species inhabiting an urban area of Brazil. The overall positivity herein observed (92.3%) was higher than that recorded in previous studies in China (7.7%), United States of America (13%), United Kingdom (76%), Mexico (72%) and Philippines (20%) (Lorde et al., 2012; Wang et al., 2013; Caspeta-Mandujano et al., 2015; Murakosh et al., 2016; McAlliste et al., 2017). Similarly, in other studies conducted in Brazil the overall frequency did not exceed 20.7% (Melo et al. 2009). This difference may be related to the diagnostic method employed, since the majority of parasitological surveys on bats are based on necropsies as the main

diagnostic method, whereas in the present study four different methods were carried out in samples of live animals.

It is known that the feeding behaviour, the social structure (i.e., large colonies and inhabiting in different environments) and the flying dispersal range of bats may influence the composition of their gastrointestinal parasite fauna (Lindenfors et al., 2007; Bordes and Morand, 2008). In this context, the three Neotropical bat species studied (*M. molossus*, *M. lavalii* and *N. albiventris*) use to feed on insects, being therefore more susceptible to dioxenous parasites using arthropods as paratenic or intermediate hosts (Lima et al. 2001). The diversity in parasite richness was documented in previous studies (Nogueira et al., 2004), and it is here corroborated with the present data, which highlighted the occurrence of seven families of helminths and four of protozoa.

Interestingly, *V. nana* was the species most frequently reported. This tapeworm is commonly detected in bats from North America (Vaucher, 1992), with little information from South America. Nonetheless, this represents the first record of parasitism by the *Vampirolepis* genus in insectivorous bats from the family Vespertilionidae (McAllister et al., 2005), as well as the insectivorous molossids of our study.

Among all nematodes diagnosed, the families Ancylostomatidae, Physalopteridae and Strongyloididae were observed in the three bat species studied. In the same area of study, the presence of parasites from families Ancylostomatidae and Strongyloididae were reported in domestic animals and in humans (Lima et al., 2014). It is believed that currently over 200 million people are infected by one of these nematodes, some of them being of medical concern (Kothary et al., 1999). Whether hookworms and strongyloids of bats can infect other mammals, including humans, is yet to be determined.

Similarly to our findings, Nogueira et al. (2004) reported that bats from the state of Amazonas, in Northern Brazil, are parasitized by nematodes and cestodes. This fact may be related to the biology of the gastrointestinal parasites, which favours the parasitism of chiropterans, since the parasites can survive in humid environments such as caves, and may parasitize a large number of mammals, with special attention to bats that feed on infected insects and mollusks, acting as intermediate hosts, or even contaminated water (Nogueira et al., 2004; Lord et al., 2012).

It is known that bats may harbour coccidia (e.g., Eimeriidae) and Gregarinomorpha (e.g., Cryptosporidiidae) (Kváč et al., 2015; McAllister et al., 2014). In this present study, oocysts of *Eimeria* spp. were detected in all three Neotropical bat species (*M. molossus*, *M. lavalii* and *N. albiventris*). Nonetheless, until now only small bats of the *Myotis* genus have been found infected by *Eimeria catronensis* and *Eimeria sassei* under natural conditions

(McAllister et al., 2004; McAllister et al., 2017). Therefore, this finding enlarges of parasitism by the *Eimeria* genus to the species in *M. molossus* and *N. albiventris* in Brazil.

Regarding gregarines, which infect a wide range of vertebrates including humans, the role of bats in their biological life cycle is still unknown. Currently, this information is limited to five isolated records, represented by *Eptesicus fuscus* from Oregon and New York, USA (Dubey et al., 1998; Ziegler et al., 2007); *Myotis adversus* from New South Wales, AUS (Morgan et al., 1999); *Rhinolophus sinicus*, *Aselliscus stoliczkanus*, *Hipposideros fulvus* and *Rousettus leschenaultii* from Yunnan, CHN (Wang et al., 2013); *Myotis ciliolabrum* from the USA; and *Pipistrellus pipistrellus* from the Czech Republic (Kváč et al., 2015). In the present study, *M. molossus* and *N. albiventris* are suggested as new hosts for *Cryptosporidium* sp.

According to the authors, until this study there were no records of parasitism in bats by *Entamoeba* sp. and *Giardia* sp. in Brazil. This finding is worthy of note since chiropterans live in the same area where these parasites have been reported in domestic animals and humans (Cardoso et al., 1995; Lima et al., 2014). Moreover, it is important to note that protozoa have a direct life cycle, with a faecal-oral transmission occurring following to the ingestion of water contaminated by oocysts (Thompson, 2000). Interestingly, *Entamoeba* sp. and *Giardia* sp. were already detected in a river close to the study site (Mendonça et al., 2005). Coincidentally, in the first report of *Entamoeba histolytica* in a King Horseshoe bat (*Rhinolophus rex*) from China, authors predicted an increase in the number of bat species that could act as hosts for these gastrointestinal parasites (He et al., 2011).

Over the last years, an emergence of parasitic diseases of medical and veterinary concern has been observed worldwide (Jones et al., 2009). The findings of this present study demonstrated that Neotropical bats from Northeastern Brazil are parasitized by a wide diversity of parasites, and some of them may have important implications for public health. In addition, this parasitic richness may be related to the presence of bats in urban and peri-urban areas, which may be a result of environmental changes that are determinant to parasite diversity.

Acknowledgments

We thank CAPES for the Doctoral Fellowship to VFSL, and CNPq for the research grants to PAR (processes 501701/2013–3 and 150407/2015–7) and RB (503372/2014-5).

References

- Albuquerque, A.C.A., Moraes, M.F.D., Silva, A.C., Lapera, I.M., Tebaldi, J.H., Hopp, E.G.L., 2016. Helminth fauna of chiropterans in Amazonia: biological interactions between parasite and host. *Parasitol. Res.* 115, 3229–3237.
- Bordes, F., Morand, S., 2008. Helminth species diversity of mammals: parasite species richness is a host species attribute. *Parasitology.* 135,1701–1705.
- Bowman, D.D., Lynn, R.C., Eberhard, M.L., Alcaraz, A. (8th ed), 2006. *Parasitologia veterinária de Georgis*. Elsevier, São Paulo, 422 pp.
- Brasil, (1th ed), 1996. *Infecções oportunistas por parasitas em AIDS: técnicas de diagnóstico*. Ministério da Saúde, Brasília, 17 pp.
- Cardoso, G.S., Santana, A.D.C., Aguiar, C.P., 1995. Prevalência e aspectos epidemiológicos da giardíase em creches no município de Aracaju, SE, Brasil. *Rev. Soc. Bras. Med. Trop.* 28, 25–31.
- Caspeta-Mandujano, J.M., Peralta-Rodríguez, J.L., Galindo-García, M.G., Jiménez, F.A., 2015. A new species of *Torrestrongylus* (Trichostrongylidae, Anoplostrongylinae) from *Macrotus waterhousii* (Chiroptera: Phyllostomidae) in Central Mexico. *Parasite.* 22, 1–8.
- Clarke-Crespo, E., Pérez-Ponce, D.E., León, G., Montiel-Ortega, S., Rubio-Godoy, M., 2017. Helminth fauna associated with three neotropical bat species (Chiroptera: Mormoopidae) in Veracruz, Mexico. *J. Parasitol.* 103, 338–342.
- Colwell, R.K., Coddington, J.A., 1994. Estimating terrestrial biodiversity through extrapolation. *Philos. Trans. R. Soc. Lond. B. Biol. Sci.* 345, 101–118.
- Cringoli, G., Rinaldi, L., Maurelli, M.P., Utzinger, J., 2010. FLOTAC: new multivalente techniques for qualitative and quantitative copromicroscopic diagnosis of parasites in animals and humans. *Nat. Protoc.* 5, 503–515.
- Díaz, M.M., Aguirre, L.F., Barquez, R.M., 2011. Key to the bats of the Southern Cone of South America. Cochabamba, Bolivia, 94 pp.
- Dubey, J.P., Hamir, A.N., Sonn, R.J., Topper, M.J., 1998. Cryptosporidiosis in a bat (*Eptesicus fuscus*). *J. Parasitol.* 84, 622–623.
- Feijó, A., Rocha, P.A., Althoff, S.L., 2015. New species of *Histiotus* (Chiroptera: Vespertilionidae) from northeastern Brazil. *Zootaxa.* 4048, 412–427.
- Frank, R., Münster, J., Schulze, J., Liston, A., Klimpel, S., (5th ed), 2014. In *Bats (Chiroptera) as Vectors of Diseases and Parasites* Springer Berlin Heidelberg. Springer, Berlin, Heidelberg, 130 pp.
- Gardner, A.L., 2007. *Mammals of South America*. The University of Chicago Press. Chicago, 690 pp.

- Gregorin, R., Moras, L.M., Acosta, L.H., Vasconcellos, K.L., Poma, J.L., Santos, F.R., Paca, R.C., 2016. A new species of *Eumops* (Chiroptera: Molossidae) from southeastern Brazil and Bolivia. *Mammal. Biol.* 81, 235–246.
- Jung, K., Threlfall, C.G., 2016. Urbanisation and its effects on bats—a global meta-analysis. In *Bats in the Anthropocene: Conservation of Bats in a Changing World* Springer International Publishing. Springer, Cham, 13–33 pp.
- He, G.Z., Chen, Y.X., Tian, W.Y., Feng, Y., Wang, A.N., Wei, Y., He, Q.S., An, C.W., 2011. *Entamoeba histolytica* infections in a King Horseshoe Bat (*Rhinolophus rex*): A first case report. *Asian J. Anim. Vet. Adv.* 6, 1026–1030.
- Henriksen, S.A., Pohlenz, J.F.L., 1981. Satining of *Cryptosporidium* by a modified Ziehl-Neelsen technique. *Acta Vet. Scan.* 22, 594–596.
- Hoffman, W.A., Pons, J.A., Janer, J.L., 1934. The sedimentation concentration methods in *Schistosomiasis masoni*. *PR. J. Public Health Trop. Med.* 9, 283–289.
- Jones, K.E., Patel, N.G., Levy, M.A., Streygard, A., Balk, D., Gittleman, J.L., Daszak, P., Keesing, F., Belden, L.K., Daszak, P., Jones, G., Jacobs, D.S., Hunz, T.H., Willig, M.R., Racey, P., 2009. Carpe noctem: the importance of bats as bioindicators. *Endang. Spec. Res.* 8, 93–115.
- Kothary, N.N., Muskie, J.M., Mathur, S.C., 1999. *Strongyloides stercoralis* hyperinfection. *Radiographics.* 19, 1077–1081.
- Kváč, M., Hořická, A., Sak, B., Prediger, J., Salát, J., Širmarová, J., Bartonička, T., Clark, M., Chelladurai, J.R., Gillam, E., McEvoy, J., 2015. Novel *Cryptosporidium* bat genotypes III and IV in bats from the USA and Czech Republic. *Parasitol. Res.* 114, 3917–3921.
- Lim, B.K.M.D., Engstrom, M.D., Lee, T.E., Patton, J.J.C., Bickham, J.W., 2004. Molecular differentiation of large species of fruit-eating bats (*Artibeus*) and phylogenetic relationships based on the cytochrome b gene. *Acta Chiropt.* 6, 1–12.
- Lima, V.F.S., Santos, T.J., Bezerra, T.L., Silva-Santos, M., Meira-Santos, P.O., 2014. Helminthozoonoses e protozoonoses caninas no bairro Rosa Elze, São Cristóvão/Sergipe – Brasil. *Enc. Biosf.* 10, 1133–1145.
- Lima, P.M., Rodrigues, A.S.L., Cunha, N.A., Lucas, A.S., Paulsen, R.M.M., Müller, G., Farias, N.A.R., Santos, T.R.B., 2001. Fauna parasitária de morcegos da área urbana de Pelotas, RS. *Braz. J. Pathol.* 37, 212.
- Lindenfors, P., Nunn, C.L., Jones, K.E., Cunningham, A.A., Sechrest, W., Gittleman, J.L., 2007. Parasite species richness in carnivores: effects of host body mass, latitude, geographical range and population density. *Glob. Ecol. Biog.* 16, 496–509.

- Lord, J.S., Parker, S., Parker, F., Brooks, D.R., 2012. Gastrointestinal helminths of pipistrelle bats (*Pipistrellus pipistrellus* / *Pipistrellus pygmaeus*) (Chiroptera: Vespertilionidae) of England. *Parasitology*. 139, 366–374.
- McAllister, C.T., Bursey, C.R., Burns, A.D., 2005. Gastrointestinal helminths of Rafinesque's big-eared bat, *Corynorhinus rafinesquii* (Chiroptera: Vespertilionidae), from southwestern Arkansas, U.S.A. *Comp. Parasitol.* 72, 121–123.
- McAllister, C.T., Seville, R.S., Arlen, R., Connior, M.B., 2014. A new species of *Eimeria* (Apicomplexa: Eimeriidae) from tri-colored bats, *Perimyotis subflavus* (Chiroptera: Vespertilionidae), from the Ouachitas of Arkansas. *Acta Parasitol.* 59, 690–693.
- McAllister, C.T., Upton, S.J., Bursey, C.R., 2004. Parasites (Coccidia, Trematoda, Nematoda) from selected bats of Arkansas. *J. Ark. Acad. Sci.* 58, 133–136.
- McAllister, C., Seville, R., Bursey, C., 2017. Helminth (Cestoda, Nematoda) and coccidian (Apicomplexa: Eimeriidae) parasites of the eastern small-footed myotis, *Myotis leibii* (Chiroptera: Vespertilionidae) from Arkansas, with a description of a new species of *Eimeria*. *Acta Parasitol.* 62, 377–381.
- Melo, L.C.V., Pinto, P.L.S., Yai, L.E.O., Maeda, M.M., Rosa, A.R., 2009. Prevalência de zoonoses parasitárias em morcegos do município de São Paulo, Brasil. *Bepa*. 6, 28–30.
- Mendonça, L.C., Pinto, A.S., Sampaio, L.F.S., Cardoso, L.R., 2005. Characterization and evaluation of Rosa Elze wastewater treatment plant for effluente reuse. *Rev. Bras. Eng. Agr. Amb.* 9, 143–145.
- Moratelli, R., Dias, D., 2015. A new species of nectar-feeding bat, genus *Lonchophylla*, from the Caatinga of Brazil (Chiroptera, Phyllostomidae). *ZooKeys*. 514, 73–91.
- Morgan, U.M., Sturdee, A.P., Singleton, G., Gomez, M.S., Gracenea, M., Torres, J., Hamilton, S.G., Woodside, D.P., Thompson, R.C., 1999. The *Cryptosporidium* “mouse is conserved across geographic areas. *J. Clin. Microbiol.* 37, 1302–1305.
- Murakoshi, F., Recuenco, F.C., Omatsu, T., Sano, K., Taniguchi, S., Masangkay, J.S., Alviola, P., Eres, E., Cosico, E., Alvarez, J., Une, Y., Kyuwa, S., Sugiura, Y., Kato, K., 2016. Detection and molecular characterization of *Cryptosporidium* and *Eimeria* species in Philippine bats. *Parasitol Res.* 115, 1863–1869.
- Nogueira, M.R., Lima, I.P., Moratelli, R., Cunha Teveres, V., Gregorin, R., Paracchi, A.L., 2014. Checklist of Brazilian bats, with comments on original records. *Check. List*. 10, 808–821.
- Nogueira, M.R., Fabio, S.P., Peracchi, A.L., 2004. Gastrointestinal helminth parasitism in fruit-eating bats (Chiroptera, Stenodermatinae) from western Amazonian Brazil. *Rev. Biol. Trop.* 52, 387–392.

- Paglia, A.P., Fonseca, G.A.B., Rylands, A.B., Herrmann, G., Aguiar, L.M.S., Chiarello, A.G., Leite, Y.L.R., Costa, L.P., Siciliano, S., Kierulff, M.C.M., 2012. Annotated Checklist of Brazilian Mammals. *Occas. Pap. Conserv. Biol.* 6, 1–76.
- Rocha, P.A., Brandão, M.V., Garbino, G.S.T., Cunha, I.N., Aires, C.C., 2015. First record of Salvin's big-eyed bat *Chiroderma salvini* Dobson, 1878 for Brazil. *Mammalia*. 80, 1–6.
- Rocha, P.A., Mikalauskas, J.S., Gouveia, S.F., Silveira, V.V.B., Peracchi, A.L., 2010. Bats (Mammalia, Chiroptera) captured at the campus of the Federal University of Sergipe, including eight new records for the State. *Biot. Neotrop.* 10, 1–6.
- Rocha, P.A., Pereira, A.S., Silvestres, S.M., Santana, J.P., Beltão-Mendes, R., Zortéa, M., Ferrari, S.F., 2017. Consumption of leaves by *Platyrrhinus lineatus* (Chiroptera, Stenodermatinae): are these bats primarily frugivorous or broadly phytophagous?. *Zoology*. 121, 44–48.
- Ryan, U., Papparini, A., Monis, P., Hijjawi, N., 2016. It's official - *Cryptosporidium* is a gregarine: What are the implications for the water industry?. *Water. Res.* 105, 305–313.
- Santos, C.P., Gibson, D.I., 2015. Check list of the helminth parasites of South American bats. *Zootaxa*. 3937, 471–499.
- Saoud, M.F.A., Ramadan, M.M., 1976. Studies on the helminth parasites of bats in Egypt and the factors influencing their occurrence with particular reference to digenetic trematodes. *Zeit. F. Parasitenk.* 51, 37–47.
- Silvestre, S.M., Rocha, P.A., Cunha, M.A., Santana, J.P., Ferrari, S.F., 2016. Diet and seed dispersal potential of the white-lined bat, *Platyrrhinus lineatus* (E. Geoffroy, 1810), at a site in northeastern Brazil. *Stud. Neot. Faun. Environ.* 51, 37–44.
- Sikes, R., Gannon, W.L., ACAC, 2011. Guidelines of the American Society of Mammalogists for the use of wild mammals in research. *J. Mammal.* 92, 235–253.
- Simmons, N.B., 2005. An Eocene big bang for bats. *Science*. 307, 527–528.
- Smith, H.V., Robertson, L.J., Ongerth, J.E., 1995. Cryptosporidiosis and giardiasis: the impact of waterborne transmission. *J. Water. SRT. Aqua.* 44, 258–274.
- Taylor, M.A., Coop, R.L., Wall, R.L., (3th ed), 2010. *Parasitologia Veterinária*. Rio de Janeiro, Guanabara Koogan. 742 pp.
- Thompson, R.C.A., 2000. Giardiasis as a re-emerging infectious diseases and its zoonotic potential. *Int. J. Parasitol.* 30, 1259–1267.
- Vaucher, C., 1992. Revision of the genus *Vampirolepis* Spasskij, 1954 (Cestoda: Hymenolepididae). *Mem. Inst. Oswaldo. Cruz.* 87, 299–304.
- Voig, C.C., Kingston, T., 2016. Bats in the Anthropocene. In: *Bats in the Anthropocene*. Springer Open, London. 1–12 pp.

- Wang, W., Cao, L., He, B., Li, J., Hu, T., Zhang, F., Fan, Q., Tu, C., Liu, Q., 2013. Molecular characterization of *Cryptosporidium* in bats from Yunnan province, outhwestern China. *J. Parasitol.* 99, 1148–1150.
- Willis, H.H., 1921. Simple levitation methods for detection of hookworm ova. *Med. J. Aust.* 2,375–376.
- Ziegler, P.E., Wade, S.E., Schaaf, S.L., Chang, Y.F., Mohammed, H.O., 2007. *Cryptosporidium* spp. from small mammals in the New York City watershed. *J. Wildl. Dis.* 43, 586–596.

Figure captions

Figure 1. Monitored species in this study: (A) *Molossus molossus*; (B) *Myotis lavalii*; (C) *Noctilio albiventris*.

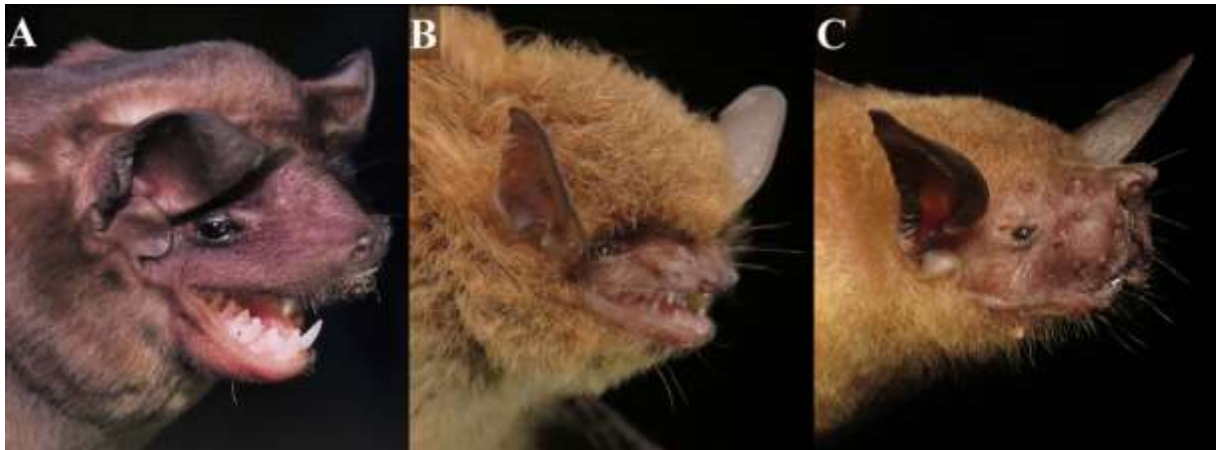

Figure 2. Eggs of gastrointestinal parasites detected in free-living Neotropical bat species. (A) Egg of Ancylostomatidae; (B) Egg of *Capillaria* sp.; (C) Egg of *Strongyloides* sp.; (D) Egg of *Vampirolepis nana*. (Scale bar = 25 μ m)

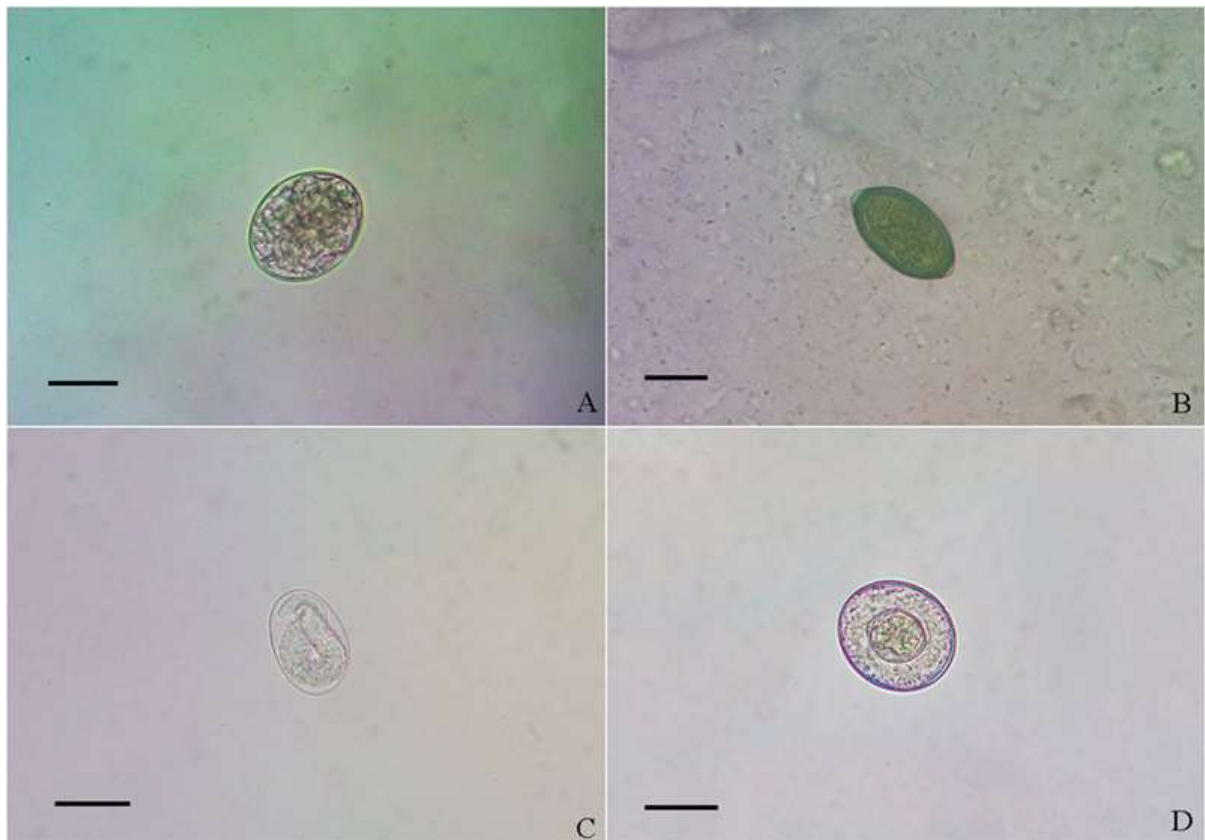


Figure 3. Observed and expected (Jackknife 1) richness of gastrointestinal parasites species in the bats: (A) *Molossus molossus*; (B) *Myotis lavalii*; (C) *Noctilio albiventris*.

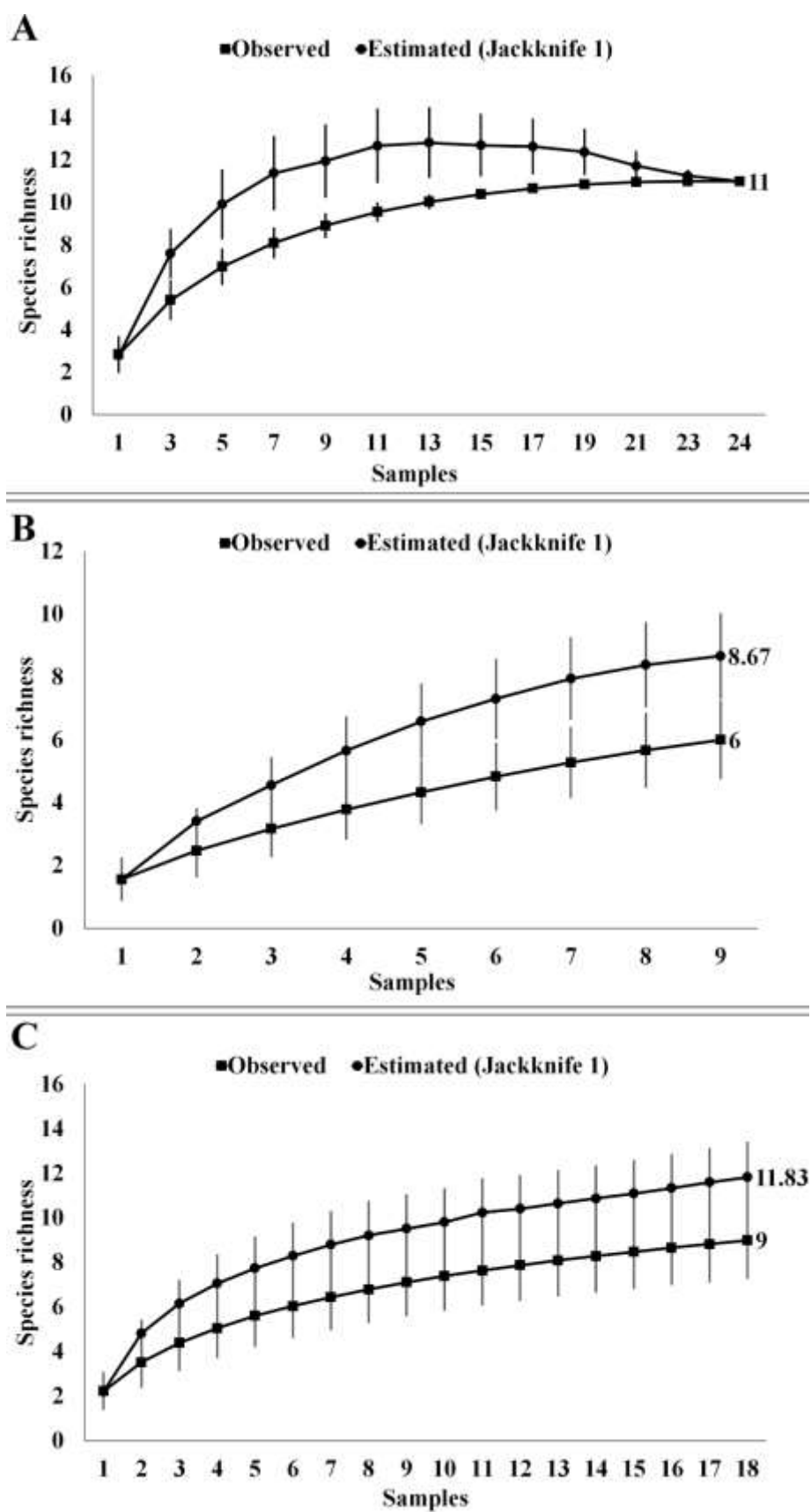


Table 1. Helminths and Protozoan observed in free-living neotropical bat species from Brazil.

Parasites	Infected hosts					
	<i>Molossus molossus</i>		<i>Myotis lavalii</i>		<i>Noctilio albiventris</i>	
	AF (n/N)	RF (%)	AF (n)	RF (%)	AF (n)	RF (%)
Helminths						
Nematoda						
Ancylostomatidae	6/25	24.0	2/10	20.0	5/19	26.0
Ascarididae	2/25	8.0	0/10	0.0	0/19	0.0
Pharyngodonidae						
<i>Thelandros</i> sp.	2/25	8.0	0/10	0.0	1/19	5.2
Physalopteridae						
<i>Physaloptera</i> sp.	3/25	12.0	2/10	20.0	1/19	5.2
Strongyloididae						
<i>Strongyloides</i> sp.	2/25	8.0	1/10	10.0	2/19	10.5
Trichuridae						
<i>Capillaria</i> sp.	2/25	8.0	0/10	0.0	0/19	0.0
Cestoda						
Hymenolepididae						
<i>Vampirolepis nana</i>	13/25	52.0	0/10	0/10	13/19	68.4
Protozoa						
Coccidia						
Eimeriidae						
<i>Eimeria</i> sp.	23/25	92.0	7/10	70.0	10/19	52.6
Gregarinomorphea						
Cryptosporidiidae						
<i>Cryptosporidium</i> sp.	3/25	12.0	0/10	0.0	3/19	15.6
Lobosea						
Entamoebidae						
<i>Entamoeba</i> sp.	8/25	32.0	1/10	10.0	4/19	21.0
Zoomastigophora						
Hexamitidae						
<i>Giardia</i> sp.	5/25	20.0	0/10	0.0	1/19	5.2

Table 2. Coinfections of intestinal parasites observed in free-living neotropical bat species from Brazil.

Bat specie	Parasites	Positivity % (n/N)
<i>Molossus molossus</i>	Ancylostomatidae + <i>Eimeria</i> sp.	4.34% (1/23)
	<i>Eimeria</i> sp. + <i>Entamoeba</i> sp.	13.04% (3/23)
	<i>Eimeria</i> sp. + <i>Giardia</i> sp.	4.34% (1/23)
	<i>Eimeria</i> sp. + <i>Vampirolepis nana</i>	21.73% (5/23)
	Ancylostomatidae + Ascarididae + <i>Eimeria</i> sp.	4.34% (1/23)
	Ancylostomatidae + <i>Eimeria</i> sp. + <i>Vampirolepis nana</i>	8.69% (2/23)
	<i>Capillaria</i> sp. + <i>Eimeria</i> sp. + <i>Strongyloides</i> sp.	4.34% (1/23)
	<i>Cryptosporidium</i> sp. + <i>Eimeria</i> sp. + <i>Entamoeba</i> sp.	4.34% (1/23)
	<i>Eimeria</i> sp. + <i>Giardia</i> sp. + <i>Vampirolepis nana</i>	4.34% (1/23)
	<i>Eimeria</i> sp. + <i>Entamoeba</i> sp. + <i>Vampirolepis nana</i>	8.69% (2/23)
	Ancylostomatidae + Ascarididae + <i>Eimeria</i> sp. + <i>Physaloptera</i> sp.	4.34% (1/23)
	<i>Capillaria</i> sp. + <i>Eimeria</i> sp. + <i>Giardia</i> sp. + <i>Vampirolepis nana</i>	4.34% (1/23)
	<i>Eimeria</i> sp. + <i>Entamoeba</i> sp. + <i>Strongyloides</i> sp. + <i>Vampirolepis nana</i>	4.34% (1/23)
	Ancylostomatidae + <i>Eimeria</i> sp. + <i>Entamoeba</i> sp. + <i>Giardia</i> sp. + <i>Thelandros</i> sp. + <i>Vampirolepis nana</i>	4.34% (1/23)
<i>Cryptosporidium</i> sp. + <i>Eimeria</i> sp. + <i>Giardia</i> sp. + <i>Physaloptera</i> sp. + <i>Thelandros</i> sp. + <i>Vampirolepis nana</i>	4.34% (1/23)	
<i>Myotis lavalii</i>	Ancylostomatidae + <i>Physaloptera</i> sp.	25.00% (1/4)
	<i>Eimeria</i> sp. + <i>Entamoeba</i> sp.	25.00% (1/4)
	<i>Eimeria</i> sp. + <i>Strongyloides</i> sp.	25.00% (1/4)
	Ancylostomatidae + <i>Cryptosporidium</i> sp. + <i>Eimeria</i> sp.	25.00% (1/4)
<i>Noctilio albiventris</i>	Ancylostomatidae + <i>Eimeria</i> sp.	14.28% (2/14)
	Ancylostomatidae + <i>Vampirolepis nana</i>	7.14% (1/14)
	<i>Eimeria</i> sp. + <i>Entamoeba</i> sp.	7.14% (1/14)
	<i>Eimeria</i> sp. + <i>Vampirolepis nana</i>	35.71% (5/14)
	<i>Strongyloides</i> sp.+ <i>Vampirolepis nana</i>	7.14% (1/14)
	Ancylostomatidae + <i>Strongyloides</i> sp.+ <i>Vampirolepis nana</i>	7.14% (1/14)
	<i>Cryptosporidium</i> sp. + <i>Eimeria</i> sp. + <i>Vampirolepis nana</i>	7.14% (1/14)
	<i>Eimeria</i> sp. + <i>Entamoeba</i> sp. + <i>Vampirolepis nana</i>	7.14% (1/14)
Ancylostomatidae + <i>Cryptosporidium</i> sp. + <i>Eimeria</i> sp.+ <i>Entamoeba</i> sp. + <i>Giardia</i> sp. + <i>Vampirolepis nana</i>	7.14% (1/14)	

CAPÍTULO III

ZOONOTIC GASTROINTESTINAL PARASITES OF RODENTS OF DIFFERENT LANDSCAPES FROM BRAZIL

[Artigo submetido a BMC Veterinary Research]

Zoonotic gastrointestinal parasites of rodents of different landscapes from Brazil

Victor Fernando Santana Lima¹; Laura Rinaldi²; Giuseppe Cringoli²; Irma Yaneth Torres López¹; Nadine Louise Nicolau da Cruz¹; Wagner Wesley Araújo Andrade¹; Ingrid Carla do Nascimento Ramos¹; Rafael Antonio Nascimento Ramos³; Leucio Câmara Alves¹

¹ *Department of Veterinary Medicine, Federal Rural University of Pernambuco, Recife, Brazil*

² *Department of Veterinary Medicine and Animal Productions, University of Napoli Federico II, Naples, Italy*

³ *Academic Unit of Garanhuns, Federal Rural University of Pernambuco, Garanhuns, Brazil*

Email addresses of all authors:

victor.fslima@gmail.com (Victor F. S. Lima)

lrinaldi@unina.it (Laura Rinaldi)

cringoli@unina.it (Giuseppe Cringoli)

yanethtorres_2006@hotmail.com (Irma Y. T. López)

dinelouise@gmail.com (Nadine L. N. da Cruz)

wagnerwesley08@gmail.com (Wagner W. A. Andrade)

ingridcnr@hotmail.com (Ingrid C. N. Ramos)

rafaelanramos10@yahoo.com.br (Rafael A. N. Ramos)

leucioalves@gmail.com (Leucio C. Alves)

Abstract

Background

Rodents are synanthropic mammals that have adapted to environments inhabited by humans and other animals. The adaptation of animals to urbanized landscape is associated with the transmission of several species of zoonotic pathogens, including gastrointestinal parasites. Therefore, the aim of this study was to diagnosing zoonotic gastrointestinal parasites in rodents of different landscapes from Brazil by using FLOTAC technique.

Methods

Fecal samples (n = 110) of wild and synanthropic rodents of different species i.e., *Cerradomys subflavus* (n = 4), *Mus musculus* (n = 14), *Rattus norvegicus* (n = 80), *Rattus rattus* (n = 8) and *Thrichomys apereoides* (n = 04) were analyzed in this study.

Results

In general, 73.6% (81/110) of samples analyzed scored positive for at least one gastrointestinal parasite. Eggs of *Aspicularis tetraptera*, *Hymenolepis nana*, *Moniliformes moniliformis*, *Syphacia obvelata*, *Strongyloides* spp., *Taenia* spp., and *Trichuris* spp., larvae of *Angiostrongylus cantonensis* and cysts of *Entamoeba* spp. were detected.

Conclusions

The findings of this study demonstrated that rodents from Caatinga and Atlantic forest biomes are parasitized by a greater diversity of zoonotic parasites presenting a risk to the health of human population living in these areas.

Keywords

Zoonosis, parasitological techniques, synanthropic animals

Background

Rodents are small mammals that are able to adapt to different environments throughout the world [1]. The adaptation of these animals to urbanized areas has been associated with symbiosis, parasitisms and other ecological phenomena related to the human presence [2]. It is known that these animals have been considered reservoirs of several pathogens, including gastrointestinal parasites of medical and veterinary concern [3, 4].

It has been speculated that the infection of rodents can be the result of several events between hosts and parasites related to lifecycle and mode of transmission [5]. In this context, the parasitism by *Angiostrongylus cantonensis*, *Hymenolepis diminuta*, *Hymenolepis nana*,

Giardia spp. and *Cryptosporidium* spp. do not develop any clinical signs, therefore play an important role in the dissemination of these pathogens [6, 7, 8, 9, 10, 11].

For a long time, it has been observed that the landscape fragmentation processes and urbanization, favour the parasitism of rodents by zoonotic gastrointestinal parasites. Therefore, these animals may act as important reservoirs of pathogens of relevance on public health [12, 13]. Until now, little studies have been conducted on zoonotic gastrointestinal parasites of rodents, specially due to the low sensitivity of the diagnostic tests employed to detecting eggs, larvae and/or cysts in fecal samples [14, 15]. Recently, two new techniques known as FLOTAC and Mini-FLOTAC have been developed and proposed to diagnosing enteroparasites of animals and humans, and their high sensitivity, specificity and accuracy have been observed in different studies [16, 17, 18].

In fact, until now there are only two researches conducted in Italy using the FLOTAC technique for the diagnosis of *Hymenolepis* spp. and *Strongyloides* spp. eggs in pet rodents [19, 20, 21]. Therefore, the aim of this study was to detect zoonotic gastrointestinal parasites in wild and synanthropic rodents of diferent landscapes from Brazil.

Material and methods

Fecal samples (n = 110) of wild and synanthropic rodents of different species (i.e., *Cerradomys subflavus* (n = 4), *Mus musculus* (n = 14), *Rattus norvegicus* (n = 80), *Rattus rattus* (n = 8) and *Thrichomys apereoides* (n = 04) from different ages, and gender were examined in this research. The study was conducted in Biome Caatinga and Atlantic forest, located in the state of Pernambuco (08°03'14"S and 34°52'52"W), Northeastern region of Brazil (Table 1). The capture of rodents, was performed using Tomahawk *Live Traps* (30 x 17.5 x 15.5 cm), baited with pineapple and peanut butter. Traps (n = 50) were placed at 6:00 pm and being removed at 6:00 am totaling an effort of 50 trap/night, totalizing 250 traps/nights in five days captures. The sampling was by non-probabilistic convenience, capturing as many rodents as possible.

After capture animals, fecal samples of rodents were obtained after spontaneous defecation. Fecal samples were collected and stored in tubes containing 10% formalin and individually examined by the FLOTAC technique. Briefly, the procedure was conducted using two flotation solutions (saturated sodium chloride 1.200 s.g. and zinc sulphate 1.350 s.g.) [16]. All rodents captured were identified and classified taxonomically through keys to genus based on external characteristics [22]. All cysts, eggs and larvae were identified based

on morphological features. The InStat (GraphPad Software, Inc., 2000) software was used to calculate all parameters.

Results

In general, 73.6% (81/110) of samples analyzed scored positive for at least one gastrointestinal parasite (e.g., cysts, eggs and/or larvae). Of these, 9.8% (8/81) were young, 90.2% (73/81) adults, 38.2 % (31/81) females and 61.8 % (50/81) males. 10.7% (8/81) and 89.3% (73/81) were animals inhabiting areas of Caatinga and Atlantic forest, respectively (Table 2). At the Caatinga biome six different genera of endoparasites were observed in wild (57.2%) and synantropic (42.8%) rodents.

Out of the positive animals 71.4% and 28.6% were rodents, which inhabits forest and urban areas, respectively. Conversely, at the Atlantic Forest biome a total of nine different genera of gastrointestinal parasites have been observed only in synantropic rodents living in the domiciliary and peridomiciliary area of the metropolitan region of Recife.

The infection rates of acanthocephala, cestodes, nematodes and protozoa, were 3.1%, 12.2%, 75.8%, and 9.1%, respectively. Eggs of *Strongyloides* spp., *H. nana*, larvae of *A. cantonensis* and cysts of *Entamoeba* spp., were the most frequently parasites herein detected. High parasite loads of *Strongyloides* spp. (up to 10.609 eggs), *H. nana* (up to 5.652 eggs), *A. cantonensis* (up to 3.899 larvae) and *Entamoeba* spp. (up to 2.124 cysts) were observed the fecal samples. Microscopic photos of the helminths (i.e., *Strongyloides* spp., and *Trichuris* spp.) and cestodas (i.e., *Hymenolepis nana* and *Taenia* spp.) eggs found along with their key features are reported in Figura 2a -d.

Co-infections were observed in 65.2% (52/81) of the positive samples, being the simultaneous infection among larvae of *A. cantonensis* and eggs of *Strongyloides* spp. the most common (25%; 13/52).

The largest number of positive samples (87.8%; 71/81) for cysts, eggs and/or larvae of gastrointestinal parasites was observed in synanthropic rodents, being detected eggs of *S. obvelata*, *Taenia* spp. and larvae of *A. cantonensis* only in *R. norvegicus*. Eggs of *A. tetraptera* and *M. moniliformis* were diagnosed only in fecal samples of *R. rattus*.

Discussion

This study demonstrated that synantropic and wild rodents of Caatinga e Atlantic forest in Brazil are parasitized by several species of gastrointestinal parasites of public health concern. These findings suggest that landscape characteristics can influence the epidemiological chain the transmission of zoonotic gastrointestinal parasites in rodents.

These results were higher than those observed by Ahmad et al. [23], Garedaghi and Khaki [11], and D'ovidio et al. [19] who analyzing feces of wild and synanthropic rodents from Iran, Pakistan and Italy, respectively, using traditional coproparasitological methods (e.g., spontaneous sedimentation of Hoffman and centrifuge-flotation) and FLOTAC technique-obtained 13.9%, 35% and 57% of positivity, respectively.

Among the gastrointestinal parasites identified in this study, worth mentioning that the genus *Angiostrongylus*, *Entamoeba*, *Hymenolepis*, *Moniliformes*, *Strongyloides*, *Syphacia*, *Taenia* e *Trichuris* present a zoonotic potential [24, 25, 26, 27]. Thus, the presence of these animals in areas inhabited by human in Brazil, represent a risk to the public health [28].

It is important to note the relevance of parasites belonging to the genus *Angiostrongylus*, particularly the species *A. cantonensis* that causes “Eosinophilic meningoencephalitis” disease already registered in Brazil [29], as well as cestodes such as *Hymenolepis nana* e *Taenia* spp. [30]. In this study, larvae of *A. cantonensis* were diagnosed in fecal samples of *R. norvegicus* that has been considered their definitive natural host [31].

Angiostrongylus cantonensis has as intermediate host snails of the species *Achatina fulica*, *Helix aspersa* and *Helix pomatia* [10, 32, 33]. Humans are considered accidental hosts, which has been infected through ingestion of third-stage larvae that induce an acute disease, which may even culminate in death or permanent disability [34]. Similarly, *Hymenolepis nana* and *Taenia* spp. are helminths that parasitize humans, which may cause diarrhea, abdominal pain, irritability and weight loss [35, 36].

On the other hand, parasites of the genus *Syphacia* cause asymptomatic infection in their hosts, due its low pathogenicity, however the human parasitism by genus *Syphacia* is extremely rare, with only a few reports in the United States and the Philippines [37]. Although, *M. moniliformis* has been frequently detected through identification of adult parasites during necropsy examination [38], in the present study the diagnosis was performed by detection of eggs in fecal samples of *R. rattus*. Cases of humans infected by this cestode are described in Japan, where the infection was associated with the presence of *Rattus norvegicus* close to habitations [24]. Regarding to amebids the genus *Entamoeba* are parasites

commonly found in rodents of genus *Rattus* (i.e., *R. norvegicus* and *R. rattus*), however, there is growing number of deaths in human patients due to these protozoa [39, 40, 41].

In this study, it was observed that wild rodents of Caatinga have a smaller range of gastrointestinal parasites when compared with the animals in areas of Atlantic forest. This fact is related to a large human density, industry and housing in these areas, which consist the large urban centers (e.g., Camaragibe, Ilha de Itamaracá, Recife and Olinda). These environments provide ideal conditions for the emergence of several species of synanthropic animals such as rodents [42].

It is important to note that infection by helminthes may be related to the susceptibility of some synantropic animals, behavior, immunological status, and environmental contamination [43, 44]. In this context, it has been proved that rodents living in urban areas are potential reservoir of different species of gastrointestinal parasites [3]. Most likely, the urbanization plays an important role in the spreading of these pathogens due to the close interaction among rodents, domestic animals and humans.

The high frequency of parasites in male (61.8%) than in female (38.2%) rodents indicates that the parasite load in these animals is dependent of the gender. It is believed that the infection in males is more common since these animals may to travel long distances searching food [23, 45]. Similarly, the parasitism in adult rodents is more common than in young animals, provivably due to the errant behavior of adults [46].

It is worth noting that it was the first detection of eggs of *A. tetraptera*, *M. moniliformis*, *Taenia* spp., *Trichuris* spp., larvae of *A. cantonensis*, and cysts of *Entamoeba* spp. in fecal samples of *C. subflavus*, *M. musculus*, *R. norvegicus*, *R. rattus* and *T. apereoides* in Brazil through FLOTAC technique.

Conclusions

In conclusion, the findings of this study indicate that a large diversity of zoonotic helminths and protozoa of relevance in Public Health may be detected in rodents from Caatinga and Atlantic forest biomes. Additionally, this study is the first report of the use of FLOTAC technique to detect gastrointestinal parasites in Brazilian rodents.

Declarations

Acknowledgements

Not applicable.

Funding

Not applicable.

Availability of data and materials

The datasets supporting the conclusions of this article are included within the article and its additional files.

Authors' contributions

VFSL participated in study design, implementation of the study, analysis, and writing of the manuscript. LR participated in study design, analysis, and writing of the manuscript. GC participated in study design, analysis, and writing of the manuscript. IYTL participated in study design, implementation of the study, analysis, and writing of the manuscript. NLNC participated in study design, implementation of the study, analysis, and writing of the manuscript. WWAA participated in study design, implementation of the study, analysis. ICNR participated in study design, implementation of the study, analysis, and writing of the manuscript. RANR participated in study design, analysis, and writing of the manuscript. LCA participated in study design, implementation of the study, analysis, and writing of the manuscript. All authors critically revised the manuscript. All authors read and approved the final manuscript.

Authors' information

Not applicable.

Competing Interests

The authors declare that they have no competing interests.

Consent for publication

Not applicable.

Ethics approval and consent to participate

All procedures performed in this study were approved by the Ethics Committee for Animal Use (ECAU) of the Federal Rural University of Pernambuco (protocol number 127/2015) and SISBIO (protocol number 50588-1).

References

1. Ratzooman. Rats and human health in Africa: Proceedings of an International Workshop on Rodent Borne Diseases and the Rat ZooMan Research Project. Republic of South Africa. 2006. p. 01–46.

2. Rosický B. Animals, parasites and zoonoses in different types of urban areas. *Folia Parasitol.* 1978;25(3):193–200.
3. Sumangali K, Rajapakse RPVJ, Rajakaruna RS. Urban rodents as potential reservoirs of zoonoses: a parasitic survey in two selected areas in Kandy district. *Cey J Sci.* 2012;41(1):71–7.
4. Ogunniyi T, Balogun H, Shasanya B. Ectoparasites and endoparasites of peridomestic house-rats in Ile-Ife, Nigeria and implication on human health. *Ira J Parasitol.* 2014;9(1):134–40.
5. Han BA, Schmidt JP, Bowden SE, Drake JM. Rodent reservoirs of future zoonotic diseases. *Proc Natl Acad Sci U S A.* 2015;112(22):7039–44.
6. Kulasiri, C. Some cestodes of the rat, *Rattus rattus* Linnaeus, of Ceylon and their epidemiological significance for man. *Parasitology.* 1954;44(3-4):349–52.
7. Hamrick HJ, Bowdre JH, Church SM. Rat tapeworm (*Hymenolepis diminuta*) infection in a child. *Pediatr Infect Dis J.* 1990;9(3):216–19.
8. Costa CAF, Catto JB. Helminth parasites of capybara (*Hydrochoerus hydrochaeris*) in the subregion Nhecolândia, Pantanal South Mato Grosso. *Rev Bras Biol.* 1994;54(1):39–48.
9. Reginatto AR, Farret MH, Fanfa VR, Silva AS, Monteiro SG. Infection by *Giardia* spp. and *Cystoisospora* spp. in capybara and agouti in southern Brazil. *Rev Port Cien Vet.* 2008;103(565-566):96–9.
10. Vitta A, Polseela R, Nateeworanart S, Tattiyapong M. Survey of *Angiostrongylus cantonensis* in rats and giant African land snails in Phitsanulok province, Thailand. *Asian Pac J Trop Medic.* 2011;4(8):597–9.
11. Garedaghi Y, Khaki AA. Prevalence of Gastrointestinal and Blood Parasites of Rodents in Tabriz, Iran, with Emphasis on Parasitic Zoonoses. *Cresc J Med Biol Sci.* 2014;1(1):9–12.
12. Jittapalapong S, Herbreteau V, Hugot J-P, Aresrisom P, Karnchananabanthoeng A, Rerkamnuaychoke W, Morand S. Relationship of parasites and pathogens diversity to rodents in Thailand. *Kasetsart J.* 2009;43(1):106–17.
13. Karesh WB, Dobson A, Lloyd-Smith JO, Lubroth J, Dixon MA, Bennett M, Aldrich S, Harrington T, Formenty P, Loh EH, Machalaba CC, Thomas MJ, Heymann DL. Ecology of zoonoses: natural and unnatural histories. *Lancet.* , 2012;380(9857):1936–45.
14. Alves LC, Broges CCA, Sebastião SS, Menezes RC. Endoparasites in guinea pigs (*Cavia porcellus*) (Mammalia, Rodentia, Caviidae) from breeding and experimentation animal housing of the municipality of Rio de Janeiro, Brazil. *Cien Rural.* 2007;37(5):1380–86.

15. Santos FGA, Zamora LM, Fonseca FCE, Ribeiro VM. Intestinal parasites control of capybaras (*Hydrochaeris hydracharis*) raised in semi-extensive system, at Senator Guimard Santos district, Acre, Brazil. *Acta Vet Bras.* 2011;5(1):393–8.
16. Cringoli G, Rinaldi L, Maurelli MP, Utzinger J. FLOTAC: new multivalent techniques for qualitative and quantitative copromicroscopic diagnosis of parasites in animals and humans. *Nat Protoc.* 2010;5(3):503–15.
17. Lima VFS, Cringoli G, Rinaldi L, Monteiro MFM, Calado AMC, Ramos RAN, Meira-Santos PO, Alves LC. A comparison of Mini-FLOTAC and FLOTAC with classic methods to diagnosing intestinal parasites of dogs from Brazil. *Parasitol Res.* 2015;144(9):3529–33.
18. Ramos RAN, Lima VFS, Monteiro MFM, Santana MA, Lepold R, Faustino MAG, Rinaldi L, Cringoli G, Alves LC. New insights into diagnosis of *Platynosomum fastosum* (Trematoda: Dicrocoeliidae) in cats. *Parasitol Res.* 2015;155(2):479–82.
19. D'ovidio D, Noviello E, Pepe P, Del Prete L, Cringoli G, Rinaldi L. Survey of *Hymenolepis* spp. in pet rodents in Italy. *Paras Resear.* 2015;114(12):4381–84.
20. D'ovidio D, Pepe P, Ianniello D, Noviello E, Quinton JF, Cringoli G, Rinaldi L. First survey of endoparasites in pet ferrets in Italy. *Vet Parasitol.* 2014; 203(1-2):227–30.
21. D'ovidio D, Rinaldi L, Ianniello D, Donnelly TM, Pepe P, Capasso M, Cringoli G. FLOTAC for diagnosis of endo-parasites in pet squirrels in southern Italy. *Vet Parasitol.* 2014;200(1-2):221–224.
22. Bonvicino CR, Oliveira JA, D'andrea PS. Guide Rodent Brazil, with keys to genres based on external characters. Centro Pan-Americano de Febre Aftosa - OPAS/OMS: Rio de Janeiro; 2008. p. 11–120.
23. Ahmad MS, Maqbool A, Anjum AA, Ahmad N, Khan MR, Sultana R, Ali MA. Occurrence of *Hymenolepis diminuta* in rats and mice captured from urban localities of Lahore, Pakistan. *J Anim Plant Sci.* 2014;24(2):392–96.
24. Miyazak I. An illustrated book of helminth zoonoses. 62ed. SEAMIC Publication: Tokyo; 199. p. 10–494.
25. Ashford RW, Crewe W. The parasites of Homo sapiens – an annotated checklist of the protozoa, helminths and arthropods for which we are home. *Parasit Immunol.* 2003;25:401.
26. Aghazadeh M, Reid SA, Aland KV, Restrepo AC, Traub RJ, McCarthy JS, Jones MK. A survey of *Angiostrongylus* species in definitive hosts in Queensland. *Int J Parasitol Parasit Wildl.* 2015;4(3):323–28.

27. Angal L, Mahmud R, Samin S, Yap NJ, Ngui R, Amir A, Itho I, Kamarulzaman A, Al Lim Y. Determining intestinal parasitic infections (IPIs) in inmates from Kajang Prison, Selangor, Malaysia for improved prison management. *BMC Infec Dis.* 2015; 15:467.
28. Paramasvaran S, Sani RA, Hassan L, Hanjeet K, Krishnasamy M, Jeffery J, Santhana R, Ghazali SM, Hock LK. Endo-parasite fauna of rodents caught in five wet markets in Kuala Lumpur and its potential zoonotic implications. *Trop Biomed.* 2009;26(1):67–72.
29. Caldeira R, Mendonça C, Gouveia C, Lenzi H, Graeff-Teixeira C, Lima WS, Mota EM, Pecora IL, Medeiros AMZ, Carvalho OS. First record of molluscs naturally infected with *Angiostrongylus cantonensis* (Chen, 1935) (Nematoda: Metastrongyloidea) in Brazil. *Mem Inst Oswaldo Cruz.* 2007;107(6):887–89.
30. Huggins DW, Medeiros LB, Oliveira ER. Hymenolepiasis update and prevention at the Hospital das Clinicas, UFPE. *Rev Patol Trop.* 1993; 22:57–70.
31. Garcia JS, Lúcio CS, Bonfim TC, Junior AM, Tunholi VM, Tunholi-Alves VM, Mota EM, Simões Rde O, Santana AC, Hooper C, Pinheiro J, Bóia MN. Metabolic and histopathological profile of *Rattus norvegicus* (Wistar) experimentally infected by *Angiostrongylus cantonensis* (Chen, 1935). *Exp Parasitol.* 2014;137:35–40.
32. Lima A, Mesquita S, Santos S, Aquino E, Rosa L, Duarte F, Teixeira A, Costa Z, Ferreira M. Alicate disease: neuroinfestation by *Angiostrongylus cantonensis* in Recife, Pernambuco, Brazil. *Arq Neuro-Psiq.* 2009;67(4):1093–96.
33. Oliveira AP, Gentile R, Maldonado Júnior A, Lopes Torres EJ, Thiengo SC. *Angiostrongylus cantonensis* infection in molluscs in the municipality of São Gonçalo, a metropolitan area of Rio de Janeiro, Brazil: role of the invasive species *Achatina fulica* in parasite transmission dynamics. *Mem Inst Oswaldo Cruz.* 2015;110(6):739–44.
34. Morassutti AL, Thiengo SC, Fernandez M, Sawanyawisuth K, Graeff-Teixeira C. Eosinophilic meningitis caused by *Angiostrongylus cantonensis*: an emergent disease in Brazil. *Mem Inst Oswaldo Cruz.* 2014;109(4): 399–407.
35. Galan-Puchades MT. *Hymenolepis nana* vs. *Taenia solium* life cycle. *Paras Immunol.* 2015;37: 429.
36. Muehlenbachs A, Bhatnagar J, Agudelo CA, Hidron A, Eberhard ML, Mathison BA, Frace MA, Ito A, Metcalfe MG, Rollin DC, Visvesvara GS, Pham CD, Jones TL, Greer PW, Vélez Hoyos A, Olson PD, Diazgranados LR, Zaki SR. Malignant Transformation of *Hymenolepis nana* in a Human Host. *New Eng J Med Res Rev.* 2015;373(19):1845–52.

37. Pereira VMM. Study of helminth fauna of *Mus musculus* (Rodentia) in São Miguel (Açores): inducing factors of diversity and zoonotic potential, Dissertation (Master's degree). University of Lisbon: Lisboa. 2009. p. 14–202.
38. Lim BL, Ramachandran CP, Krishnasamy M. Helminth infection among small mammals in Penang Island, Peninsula Malaysia. *Fed Museum J.* 1974;19:57–65.
39. Lau YL, Jamaiah I, Rohela M, Fong MY, Siti CO, Siti FA. Molecular detection of *Entamoeba histolytica* and *Entamoeba dispar* infection among wild rats in Kuala Lumpur, Malaysia. *J Trop Biomed.* 2014;31(4):721–27.
40. Nateghpour M, Motevalli-Haghi A, Akbarzadeh K, Akhavan AA, Mohebali M, Mobedi I, Farivar L. Endoparasites of Wild Rodents in Iranian. *J Arth Bor-Dis.* 2014;9(1):1–6.
41. Silva MTN, Santana JV, Bragagnoli G, Marinho AMN, Malagueño E. Prevalence of *Entamoeba histolytica/Entamoeba dispar* in the city of Campina Grande, in Northeastern Brazil. *Rev. Inst. Med. Trop. Sao Paulo.* 2014;56(5):451–4.
42. Vasconcelos CH, Fonseca FR, Lise MLZ, Arsky MLN. Environmental and socioeconomic factors related to the distribution of leptospirosis cases in the state of Pernambuco, Brazil, 2001–2009. *Cad Sau Colet.* 2012;20(11):49–56.
43. Anderson RM, Gordon DM. Processes influencing the distribution of parasite numbers within host populations on with special emphasis on parasite-induced host mortalities. *Parasitol.* 1982;85(2):373–98.
44. Scott ME, Gibbs HC. Long-term population dynamics of pinworms (*Syphacia obvelata* and *Aspiculuris tetraptera*) in mice. *J Parasitol.* 1986;72(5):652–62.
45. Ozanan CCAF. Notas sobre o rato de cana, “*Holochilus sciures*” Wagner, na região do Cariri, Ceará. *Rev. Bras. Biol.* 1969;29(4):5667-70.
46. Stojcevic D, Mihaljevic Z, Marnculic A. Parasitological survey of rats in rural regions of Croatia. *Vet. Med. Czech.* 2004;49(3):70–4.

Table 1. Localities per landscape type, mesoregion, their coordinates, sizes, climate and the species of rodents captured per locality.

Locality	Biome	Mesoregion	Geographic location	Size [km ²]	Climate	Species of rodents captured
Barreiros	Atlantic forest	Forest Zone	08° 49' 04" S, 35° 11' 09" W	233,4	Humid tropical	<i>R. norvegicus</i>
Bodocó	Caatinga	Backwoods	07° 46' 42" S, 39° 56' 28" W	1.616,502	Tropical semi-arid	<i>R. rattus</i> and <i>T. apereoides</i>
Camaragibe	Atlantic forest	Metropolitan region	08° 01' 18" S, 34° 58' 52" W	51,257	Humid tropical	<i>M. musculus</i> , <i>R. norvegicus</i> and <i>R. rattus</i>
Carnaíba	Caatinga	Backwoods	07° 48' 18" S, 37° 47' 38" W	437	Tropical semi-arid	<i>R. norvegicus</i>
Flores	Caatinga	Backwoods	07° 51' 57" S, 37° 58' 30" W	1.011	Tropical semi-arid	<i>R. norvegicus</i>
Gravatá	Caatinga and Atlantic forest	Agreste	08° 12' 04" S, 35° 33' 53" W	506,785	Tropical semi-arid and humid tropical	<i>T. apereoides</i>
Ilha de Itamaracá	Atlantic forest	Metropolitan region	07° 45' 00" S, 34° 51' 00" W	66.684	Humid tropical	<i>C. subflavus</i> and <i>T. apereoides</i>
Olinda	Atlantic forest	Metropolitan region	08° 00' 32" S, 34° 51' 19" W	41,681	Humid tropical	<i>R. norvegicus</i>
Recife	Atlantic forest	Metropolitan region	08° 03' 14" S, 34° 52' 52" W	218,435	Humid tropical	<i>M. musculus</i> , <i>R. norvegicus</i> and <i>R. rattus</i>

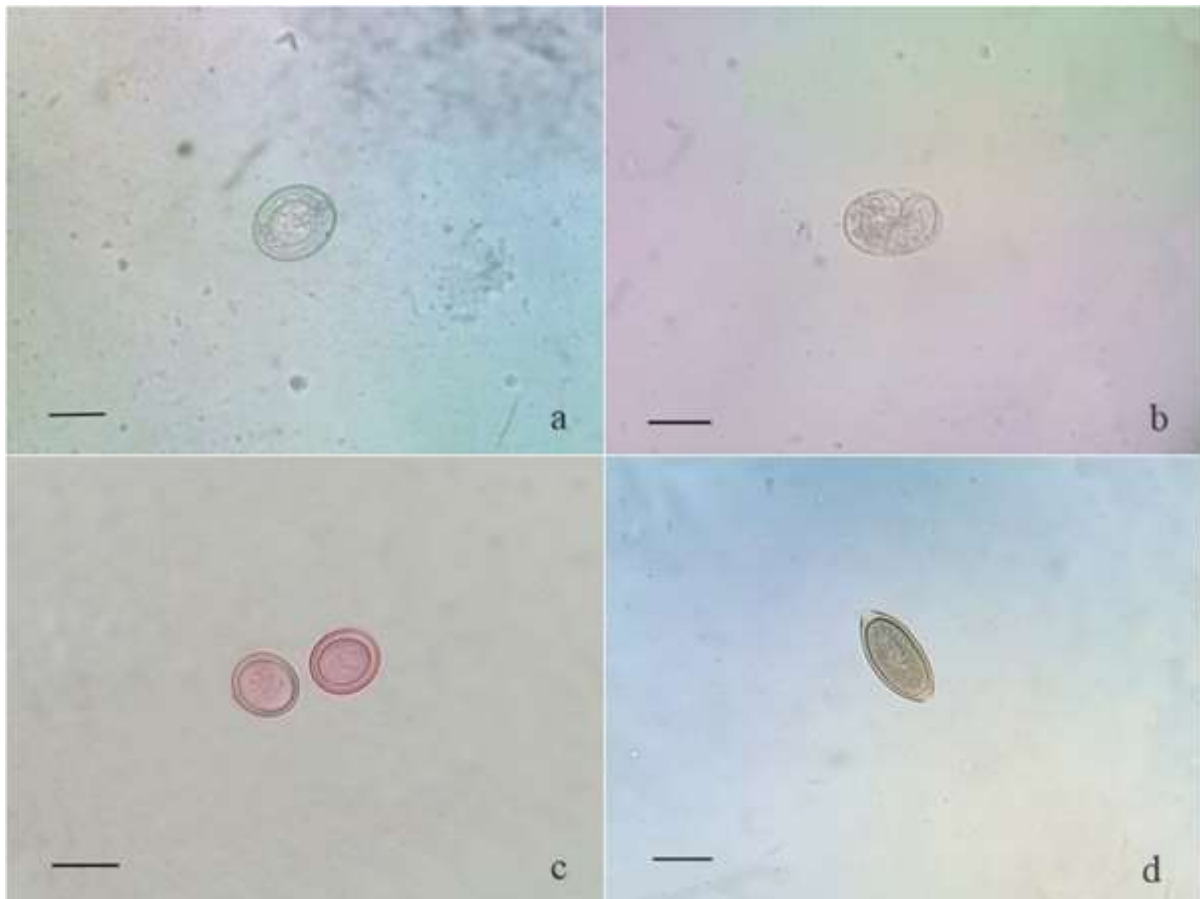
Table 2. Frequency of zoonotic gastrointestinal parasites in the fecal samples, according to class, genus or species of parasites and rodent species.

Class	Genus/Specie	Number of positive samples of rodent specie					Frequency % (n/N)
		<i>Cerradomys subflavus</i> * ^a	<i>Mus musculus</i> ^b	<i>Rattus norvegicus</i> ^b	<i>Rattus rattus</i> ^c	<i>Thrichomys apereoides</i> * ^c	
Archiacanthocephala	<i>Moniliformes moniliformis</i>	-	-	-	2/8	-	1.81 (2/110)
Cestoda	<i>Hymenolepis nana</i>	1/4	-	9/80	-	-	9.09 (10/110)
	<i>Taenia</i> spp.	-	-	4/80	-	-	3.63 (4/110)
Nematoda	<i>Angiostrongylus cantonensis</i>	-	-	14/80	-	-	12.72 (14/110)
	<i>Aspiculuris tetraptera</i>	-	-	-	4/8	-	3.63 (4/110)
	<i>Strongyloides</i> spp.	1/4	3/14	34/80	1/8	-	35.45 (39/110)
	<i>Syphacia obvelata</i>	-	-	5/80	-	-	4.54 (5/110)
	<i>Trichuris</i> spp.	2/4	-	2/80	-	4/4	7.27 (8/110)
Protozoa	<i>Entamoeba</i> spp.	-	-	2/80	4/8	-	5.45 (6/110)
Number of rodent		4	14	80	8	4	110

Note: * Native species; ^a Biome of Caatinga; ^b Biome of Atlantic forest; ^c Both biomes; - Parasitism absence.

Figure captions

Figure 1. Helminth and cestoda eggs detected by FLOTAC in wild and synanthropic rodents from Brazil (Scale bar = 25 μm). **(a)** *Hymenolepis nana*: the egg is oval, contains the presence of hooks in the oncosphere and polar filaments within the space between the oncosphere and outer shell, 40-60 μm long and 30-50 μm wide. **(b)** *Strongyloides* spp.: the egg is oval, thin-shelled, 40-50 μm long and 30-34 μm wide. **(c)** *Taenia* spp.: the eggs are oval and contains one hexacanth embryo, 30-40 μm long and 30-40 μm wide. **(d)** *Trichuris* spp.: the egg is barred-shaped, colorless with a thick shell and bipolar plugs, 48-62 μm long and 29-37 μm wide.



CAPÍTULO IV

DIAGNÓSTICO PARASITOLÓGICO E MOLECULAR DE AGENTES PARASITÁRIOS EM CARNÍVOROS SELVAGENS CATIVOS

Diagnóstico parasitológico e molecular de agentes parasitários em carnívoros selvagens cativos

Victor Fernando Santana Lima^{1*}, André Beal Galina², Ana Gabriela Oliveira Rêgo¹, Sofia Cerqueira Schettino³, Patrícia Oliveira Meira-Santos³; Rafael Antonio Nascimento Ramos⁴, Maria Aparecida da Gloria Faustino¹, Leucio Câmara Alves¹

¹ *Departamento de Medicina Veterinária, Universidade Federal Rural de Pernambuco, Recife, Pernambuco, Brasil*

² *Instituto Brasileiro do Meio Ambiente e dos Recursos Naturais Renováveis, Aracaju, Sergipe, Brasil*

³ *Departamento de Medicina veterinária, Universidade Federal de Sergipe, São Cristóvão, Sergipe*

⁴ *Unidade Acadêmica de Garanhuns, Universidade Federal Rural de Pernambuco, Garanhuns, Pernambuco, Brasil*

Resumo

Nos últimos anos, agentes parasitários têm sido detectados em carnívoros selvagens de diferentes partes do mundo. Entretanto no Brasil, poucas são as informações acerca destes patógenos na fauna carnívora selvagem. Sendo assim, objetivou-se neste estudo realizar o diagnóstico parasitológico e molecular de agentes parasitários em carnívoros selvagens cativos. Para tanto, foram avaliados por conveniência não probabilística 20 carnívoros selvagens cativos (*Cerdocyon thous* “Cachorro-do-mato” (n = 06), *Leopardus pardalis* “Jaguatirica” (n = 01), *Nasua nasua* “Quati” (n = 04) e *Procyon cancrivorus* “Guaxinim-de-mão-pelada” (n = 9)), provenientes do Centro de Triagem dos Animais Selvagens (CETASSE). Amostras fecais e sanguíneas, as quais foram analisadas por meio de testes parasitológicos (FLOTAC® e centrifugo-sedimentação), imunológicos (Merifluor®) e moleculares (PCR e PCR Nested) para pesquisa de agentes parasitários. Diferentes gêneros e/ou espécies de helmintos e protozoários foram detectados em pelo menos 50% (10/20) dos animais, sendo observado os seguintes parasitos: *Ancylostoma* sp., *Strongyloides* sp., *Toxocara* sp., *Cryptosporidium* sp., *Cystoisospora* sp., *Entamoeba* sp., *Giardia* sp., complexo *L. donovani* e *T. gondii*, no qual cachorro-do-mato (*C. thous*) foi a espécie que apresentou a maior diversidade de agentes parasitários.

Palavras-chave: Carnívora, cativo, patógenos, zoonoses.

1. Introdução

No Brasil, a sua extensão territorial, diversidade geográfica e climática faz do País, um dos maiores detentores de megadiversidade do planeta, possuindo entre 15% a 20% das 1,5 milhões de espécies de seres vivos descritas na terra, dos quais mais de 524 espécies são representadas por mamíferos silvestres (MMA, 2007).

Apesar de toda esta riqueza, a fauna silvestre está ameaçada por uma verdadeira exploração predatória. A recente expansão dos centros urbanos, tem favorecido a interface silvestres-urbano e/ou urbano-peri-urbano-silvestre entre diferentes espécies de animais silvestres, sinantrópicos e domésticos, promovendo assim dispersão de agentes patogênicos infecto-parasitários, particularmente os de impacto na saúde pública (ALLEN et al., 2016; OMS, 2018).

Inúmeras pesquisas têm sido realizadas ao redor do mundo. Por exemplo, nos Estados Unidos estudos comprovaram que a maioria das populações de guaxinins (*Procyon lotor*) são hospedeiros naturais do ascaridídeo intestinal *Baylisascaris procyonis*, o qual além de infectar animais domésticos, tem sido considerado uma ameaça a saúde humana devido ao seu potencial zoonótico (PAGE et al., 2011).

Neste contexto, estima-se que cerca de três quartos dos animais selvagens são infectados por algum patógeno/parasito oportunista (BOWMAN et al., 2007). E no Brasil infecções por *Toxoplasma gondii* (SANTOS, 2015), *Leishmania* spp. (ROQUE e JANSEN, 2014), *Ehrlichia* spp. e *Hepatozoon* spp. (ALMEIDA et al., 2013), *Ancylostoma* spp. e *Strongyloides* spp. (RUAS et al., 2008) são relatados em canídeos silvestres.

Uma vez que alterações ambientais têm desencadeado mudanças na cadeia epidemiológica de transmissão de alguns parasitos, particularmente os de caráter zoonótico, atrelado a participação de carnívoros silvestre no ciclo epidemiológico destes patógenos, objetivou-se neste estudo realizar o diagnóstico parasitológico e molecular de agentes parasitários em carnívoros selvagens cativos

2. Material e Métodos

Aspectos éticos

Este estudo foi aprovado pelo Instituto Chico Mendes de Conservação da Biodiversidade - ICMBio (número de licença 59962-1) e realizado de acordo com as recomendações atuais do Colégio Brasileiro de Experimentação Animal.

Área de estudo e animais

Para esse estudo foram coletadas amostras biológicas (fezes e sangue) por conveniência não probabilística de 20 carnívoros selvagens cativos pertencentes a quatro espécies: *Cerdocyon thous* “Cachorro-do-mato” (n = 06), *Leopardus pardalis* “Jaguaririca” (n = 01), *Nasua nasua* “Quati” (n = 04) e *Procyon cancrivorus* “Guaxinim-de-mão-pelada” (n = 9), provenientes de resgates realizados por órgãos ambientais e entrega voluntária por parte da população, no setor de animais silvestres do Centro de Triagem de Animais Silvestres de Sergipe, CETAS/SE do IBAMA. Para a maioria dos animais analisados não havia registro de sua origem.

Inicialmente, todos os animais foram contidos fisicamente para a realização de exame físico detalhado, no qual dados clínicos, manejo e biometria foram registrados em fichas individuais. Quando necessário, a contenção química foi realizada, sendo administrado por via intramuscular uma associação de cloridrato de cetamina (8 mg/Kg) e cloridrato de xilazina (0,8 mg/Kg).

De cada animal foram coletados cerca de 2 mL de sangue por punção da veia cefálica, femoral e/ou jugular. Além disso, amostras fecais também foram colhidas, mediante defecação espontânea, sendo estas acondicionadas em tubos coletores contendo formol 10%.

Nos animais que apresentavam lesões cutâneas, foi realizada citologia esfoliativa da pele com auxílio de lâminas de bisturi. A partir do material obtido foram confeccionados esfregaços em lâminas de vidro com extremidade fosca lapidada as quais, após o processo de secagem em temperatura ambiente, foram coradas pelo método de coloração hematológica estabelecida por Romanowsky, e examinadas em microscópio óptico com objetiva de 100x.

Diagnóstico parasitológico e imunológico

Para detecção de cistos, oocistos e ovos de parasitos gastrointestinais foi utilizada a técnica coproparasitológica de FLOTAC® (CRINGOLI et al., 2010).

Todas as amostras fecais também foram submetidas à análise de centrifuge-sedimentação em formol e éter, com posterior preparação de esfregaços e coloração pela técnica de Kinyoun (BRASIL, 1996) para identificação de oocistos de *Cryptosporidium* spp. Posteriormente, as amostras foram analisadas pelo teste de imunofluorescência direta (Kit Merifluor® *Cryptosporidium/Giardia*, Meridian Bioscience), no qual os cistos e oocistos foram identificados com base em sua forma, tamanho e padrão de intensidade de imunofluorescência. Todos os cistos, ovos, oocistos e larvas observados nas amostras fecais foram mensurados, fotografados e identificados com base em características morfológicas e morfométricas fornecidas por Bowman et al. (2006) e Taylor et al. (2010).

Diagnóstico molecular

Para o diagnóstico molecular de protozoários e filarídeos sanguíneos, DNA foi extraído a partir de 200µL de sangue, utilizando-se o kit Tissue & Blood Qiamp (Qiagen) conforme recomendações do fabricante.

Para amplificação de DNA de *Dirofilaria immitis*, *L. donovani*, *L. braziliensis*, *T. gondii* e *T. cruzi* foram utilizados os primers descritos no quadro abaixo.

Agente	Primes	Autor
<i>Dirofilaria immitis</i>	Fila12SF e Fila12SR	Otranto et al. (2011)
<i>L. donovani</i>	MC1 e MC2	Cortes et al. (2004)
<i>L. braziliensis</i>	B1 e B2	Reithinger et al. (2000)
<i>T. gondii</i>	NN1 e NN2	Hurtado et al. (2001)
<i>T. cruzi</i>	S35 e S36	Avila et al. (1991)

Os produtos de PCR amplificados foram submetidos a eletroforese em géis de agarose a 1,5% corados com BlueGreen (LGC® Biotecnologia, Cotia, São Paulo, Brasil) e visualizados sob luz UV.

Análise de dados

Todos os dados foram analisados utilizando o software InStat (GraphPad Software, Inc., 2000), com nível de significância de $p < 0,05$, calculando-se frequência absoluta e relativa.

3. Resultados

Foram detectados parasitos em pelo menos 50% (10/20) dos carnívoros selvagens cativos, sendo 50% (5/10), 10% (1/10), 10% (1/10) e 30% (3/10) em *C. thous*, *L. pardalis*, *N. nasua* e *P. cancrivorus*, respectivamente. Destes, 60% (6/10) e 40% (4/10) foram machos e fêmeas, jovens (80%; 8/10) e adultos (20%; 2/10).

Co-infecções foram observadas em 30% dos animais, sendo detectada 3 tipos de interações parasitárias: 1) *Ancylostoma* sp.+ *Cryptosporidium* sp.+ *Cystoisospora* sp. + *Toxocara* sp. + *L. donovani* em *L. pardalis*; 2) *Ancylostoma* sp.+ *Strongyloides* sp. + *L. donovani*; e 3) *Giardia* sp. + *T. gondii* em *C. thous*.

Nas amostras fecais dos carnívoros selvagens foram observados ovos de *Ancylostoma* sp., *Strongyloides* sp. e *Toxocara* sp., oocistos de *Cryptosporidium* sp. e *Cystoisospora* sp., e cistos de *Entamoeba* sp. e *Giardia* sp. Já nas amostras sanguíneas DNA do complexo *L.*

donovani e de *T. gondii* foram detectados, sendo o cachorro-do-mato (*C. thous*) a espécie que apresentou a maior diversidade de parasitos (Tabela 1).

Apesar da positividade para os diferentes parasitos, 45% (9/20) dos animais não apresentavam nenhum sinal clínico. No entanto, em 55% (11/20) dos carnívoros selvagens foram observados sinais como: alopecia, onicogribose, dermatite seborreica, mucosas hipocoradas e conjuntivite em cachorro-do-mato (*C. thous*) (Figura 1); ascite, diarreia, hipotermia e mucosas hipocoradas em guaxinim-mão-pelada (*P. cancrivorus*); e anemia, diarreia e vômito em jaguatirica (*L. pardalis*).

4. Discussão

Este estudo avaliou a diversidade de parasitos em carnívoros selvagens cativos no Brasil. No qual o percentual geral de positividade observado nas quatro espécies de carnívoros selvagens aqui estudadas foi de 50% (10/10). Por exemplo, a pesquisa de DNA de *L. infantum* e *T. gondii* em vinte e cinco cachorros-do-mato de vida livre e cativos no Nordeste do Brasil não constataram animais parasitologicamente positivos, apesar de terem detectado anticorpos anti-*T. gondii* e anti-*L. chagasi* em 29,41% e 4,0% dos animais, respectivamente (ALMEIDA et al., 2018). Semelhantemente, em outro estudo ao analisarem amostras fecais de cachorros-do-mato (*C. thous*), papa-mel (*Eira barbara*) e quatis (*N. nasua*) provenientes do CETAS do Recife – PE positividade de apenas 3,07% (02/65) foi observada (SANTOS et al., 2015).

Nas amostras fecais dos carnívoros do CETAS/SE analisadas por meio de métodos parasitológicos e imunológicos, foram diagnosticados animais parasitados por *Ancylostoma* sp., *Strongyloides* sp., *Toxocara* sp., *Cryptosporidium* sp., *Cystoisospora* sp., *Entamoeba* sp. e *Giardia* sp., por meio da associação das técnicas de centrifugo-sedimentação, FLOTAC®, e Merifluor®, aumentando assim a sensibilidade na detecção de ovos de helmintos, e cistos e oocistos de protozoários eliminados nas fezes destes animais (CRINGOLI et al., 2010; BORGES et al., 2017).

É importante alertar que alguns destes enteroparasitos (p. ex.: *Giardia* sp. e *Cryptosporidium* sp.) são agentes oportunistas facilmente transmitidos para outros animais e até mesmo para humanos que mantenham estreito contato com estes carnívoros (HELLER et al., 2004).

Notavelmente, *C. thous* e *L. pardalis* foram as únicas espécies positivas para *Leishmania*, por meio da PCR, apesar de que técnicas parasitológicas e sorológicas também tem sido empregadas no diagnóstico das leishmanioses em animais sintomáticos e

assintomáticos (METTLER et al., 2005; MADEIRA et al., 2009; TRONCARELLI et al., 2009).

Embora não se tenha detectado DNA do complexo *L. donovani* em *N. nasua* e *P. cancrivorus*, de *L. braziliensis*, *D. immitis* e *T. cruzi* nos carnívoros selvagens estudados, vale lembrar que estas espécies continuam sendo consideradas reservatórios e/ou hospedeiros dos respectivos agentes patogênicos que causam estas doenças (BARRETO, 1967; MULLY e STARR, 1984; ROQUE e JANSEN, 2014), sendo de suma importância destacar que, particularmente as leishmanioses, sua distribuição espacial em animais silvestres e sinantrópicos pode estar paralelamente à dos cães (NUNES et al., 2001).

Apesar de muitos trabalhos relatarem a ausência de sinais clínicos das leishmanioses em carnívoros selvagens cativos (SANTOS, 2015), alterações cutâneas, conjuntivite, gastroenterite e anemia foram algumas das alterações clínicas observadas em alguns canídeos e felídeos silvestres do CETAS/SE. De forma semelhante, Roque e Jansen (2014) destacam que algumas espécies de animais selvagens, particularmente os canídeos, desenvolvem sintomas graves da doença, podendo inclusive apresentar amastigotas de *Leishmania* na pele íntegra.

Quanto à identificação de *C. thous* e *N. nasua* infectados por *T. gondii*, podemos relacionar a contaminação ambiental por oocistos esporulados, bem como ao consumo de pequenos vertebrados que fazem parte da alimentação natural destes carnívoros silvestres (CUBAS et al., 2006), podendo favorecer a infecção natural nestas espécies.

5. Conclusão

Os carnívoros selvagens cativos do estado de Sergipe são parasitados por diferentes agentes parasitários, dentre estes destacamos *Leishmania* spp., *Toxoplasma gondii*, *Cryptosporidium* spp., *Giardia* spp. e helmintos gastrointestinais, estando estes animais participando da cadeia epidemiológica de transmissão destes parasitos na área estudada.

6. Referências bibliográficas

ALMEIDA A.P.; SOUZA T.D.; MARCILI A.; LABRUNA M.B. Novel *Ehrlichia* and *Hepatozoon* agents infecting the crabeating fox (*Cerdocyon thous*) in southeastern Brazil. **Journal of Medical Entomology**, v.50, p.640–646, 2013.

ALLEN, T.; MURRAY, K. A.; ZAMBRANA-TORRELIO, C.; MORSE, S. S.; RONDININI, C.; MARCO, M. D.; BREIT, N.; OLIVAL, K. J.; DASZAK, P. Global hotspots and correlates of emerging zoonotic diseases. **Nature**, v. 8, p. 1124, 2017.

ALMEIDA, J. C.; MELO, R. P. B.; KIM, P. C. P.; GUERRA, N. R.; ALVES, L. C.; COSTA, D. F.; ALVES, C. J.; PORTO, W. J. N.; MOTA, R. A. Molecular and serological investigation of infectious diseases in captive and free-range crab-eating fox (*Cerdocyon thous* – Linnaeus, 1776) from northeastern Brazil. **Acta parasitologica**, v.63, n.1, p.184-189, 2018.

AVILA, H. A.; SIGMAN, D. S.; COHEN, L. M.; MILLIKAN, R. C.; SIMPSON, L. Polymerase chain reaction amplification of *Trypanosoma cruzi* kinetoplast minicircle DNA isolated from whole blood lysates: diagnosis of chronic Chagas' disease. **Molecular and Biochemical Parasitology**, v.48, n.2, p.211-221, 1991.

BARRETO, M. P. Estudos sobre reservatórios e vetores silvestres do *Trypanosoma cruzi* contribuição para o estudo dos focos naturais da Tripanossomose Americana com especial referência à região Nordeste do estado de São Paulo, Brasil. **Revista da Sociedade Brasileira de Medicina Tropical**, v. 1, n.2, p.23-36, 1964.

BORGES, J. C. G.; ALVES, L. C.; FAUSTINO, M.A.G.; LIMA, A. M. A. Ocorrência de *Cryptosporidium* spp. em peixes-boi marinhos (*Trichechus manatus*) e funcionários envolvidos no manejo da espécie. **Estudos de Biologia**, v.29, n.66, p.33-41, 2007.

BORGES, J. C. G.; LIMA, D. S.; DA SILVA, E. M.; MOREIRA, A. L. O ; MARMONTEL, M.; CARVALHO, V. L.; AMARAL, R. S.; LAZZARINI, S. M.; ALVES, L. C. *Cryptosporidium* spp. and *Giardia* sp. in aquatic mammals in northern and northeastern Brazil. **Diseases of Aquatic Organisms**, v. 126, p. 25-31, 2017.

BRASIL, Ministério da Saúde. **Infecções oportunistas por parasitas em AIDS: técnicas de diagnóstico** (1ed). Ministério da Saúde, Brasília, 1996. 17p.

BOWMAN, D. D.; LYNN, R. C.; EBERHARD, M. L.; ALCARAZ, A. **Parasitologia Veterinária de Georgis**. 8. ed. São Paulo: Elsevier; 2006.

CORTES, S.; ROLÃO, N.; RAMADA, J.; CAMPINO, L. PCR as a rapid and sensitive tool in the diagnosis of human and canine leishmaniasis using *Leishmania donovani* s.l.-specific kinetoplastid primers. **Transactions of the Royal Society of Tropical Medicine and Hygiene**, v.98, p.12-17, 2004.

CRINGOLI, G.; RINALDI, L.; MAURELLI, M.P.; UTZINGER, J. FLOTAC: new multivalente techniques for qualitative and quantitative copromicroscopic diagnosis of parasites in animals and humans. **Nature Protocols**, v.5, p.503–515. 2010.

CUBAS, Z. S.; SILVA, J. C. R.; CATÃO-DIAS, J. L. **Tratado de Animais Selvagens. Medicina Veterinária**. São Paulo: Roca, 2006, 1376p.

GENNARI, S.M.; CANÓN-FRANCO, W.A.; YAI, L.E.O.; SOUZA S.L.P.; SANTOS L.C.; FARIAS N.A.R.; RUAS J.; ROSSI F.W.; GOMES A.A.B. Seroprevalence of *Toxoplasma gondii* antibodies from wild canids from Brazil. **Veterinary Parasitology**, 121, 337– 340, 2004.

HELLER, L.; BASTOS, R. K. X.; VIEIRA, M. B. C.; BRITO, L. L. A.; MOTA, S. M. M.; OLIVEIRA, A. A.; MACHADO, P. M. SALVADOR, D. P.; CARDOSO, A. B. *Cryptosporidium* Oocysts and *Giardia* Cysts: Environmental Circulation and Health Risks. **Epidemiologia e Serviços de Saúde**, v.13, n.2, p.79 – 92, 2004.

HURTADO, A.; ADURIZ, G.; MORENO, B.; BARANDIKA, J.; GARCÍA-PÉREZ, A. L. Single tube nested PCR for the detection of *Toxoplasma gondii* in fetal tissues from naturally aborted ewes. **Veterinary Parasitology**, v.102, n.1-2, p.17-27, 2001

MADEIRA, M.F.; FIGUEIREDO, F.B.; PINTO, A.G.; NASCIMENTO, L.D.; FURTADO, M.; MOUTA-CONFORT, E. Parasitological diagnosis of canine visceral leishmaniasis: is intact skin a good target? **Research in Veterinary Science**, v.87, p.260–262, 2009.

METTLER, M.; GRIMM, F.; CAPELLI, G.; CAMP, H.; DEPLAZES, P. Evaluation of enzyme-linked immunosorbent assays, an immunofluorescent-antibody test, and two rapid tests (immunochromatographic-dipstick and gel tests) for serological diagnosis of symptomatic and asymptomatic *Leishmania* infections in dogs. **Journal Clinical Microbiology**, v.43, p.5515–5519, 2005.

MMA – Ministério do Meio Ambiente. **Convenção sobre Diversidade Biológica**. Brasília: MMA, 2007. 312p.

MULLEY, R. C.; STARR, T. W. *Dirofilaria immitis* in Red Foxes (*Vulpes vulpes*) in an Endemic Area Near Sydney, Australia. **Journal of Wildlife Diseases**, v.20, n.2, p.152-153, 1984.

NUNES, V. L. B.; GALATI, E. A. B.; NUNES, D. B.; ZINEZZI, R. O.; SAVANI, E. S. M. M.; ISHICAWA, E.; CAMARGO, M. C. G. O.; D'ÁURIA, S. R. N.; CRISTALDO, G.; ROCHA, H. C. Ocorrência de Leishmaniose visceral canina em assentamento agrícola do Estado do Mato Grosso do Sul, Brasil. **Revista da Sociedade Brasileira de Medicina Tropical**, v. 34, n. 3, p. 301-302, 2001.

OMS – Organização Mundial da Saúde. **Publicações**, 2018. Disponível em:<<http://www.who.int/eportuguese/countries/bra/pt/>>. Acesso em 12 fev. 2018.

OTRANTO, D.; BRIANTI, E.; LATROFA, M. S.; ANOSCIA, G.; WEIGL, S.; LIA, R. P.; GAGLIO, G.; MAPOLI, E.; GIANNETTO, S.; PAPADOPOULOS, E.; MIRÒ, G.; DANTAS-TORRES, F.; BAIN, O. On a *Cercopithifilaria* sp. transmitted by *Rhipicephalus sanguineus*: a neglected, but widespread filarioid of dogs. **Parasites & Vectors**, v.5, n.1.p-5-1, 2012.

PAGE, K.; BEASLEY, J. C.; OLSON, Z. H. Reducing Baylisascaris procyonis Roundworm Larvae in Raccoon Latrines. **Emerging Infectious Diseases**. v.17, n.1, p.90-93, 2011.

REITHINGER R.; LAMBSON, B. E.; BARKER, D. C.; DAVIES, C. R. Use of PCR to detect *Leishmania* (*Viannia*) sp. in dog blood and bone marrow. **Journal of Clinical Microbiology**, v.38, p. 748-51, 2000.

ROQUE, A. L. R.; JANSEN, A. M. Wild and synanthropic reservoirs of *Leishmania* species in the Americas. **International Journal for Parasitology: Parasites and Wildlife**, v.3, n.3, p.251–262, 2014.

RUAS, J.L.; MULLER, G.; FARIAS, N.A.R.; GALLINA, T., LUCAS, A.S.; PAPPEN, F.G.; SINKOC, A.L.; BRUM, J.G.W. Helminths of Pampas fox *Pseudalopex gymnocercus* (Fischer, 1814) and of Crab-eating fox *Cerdocyon thous* (Linnaeus, 1766) in the Southern of the State of Rio Grande do Sul, Brazil. **Brazilian Journal of Veterinary Parasitology**, v.17, p.87–92, 2008.

SANTOS, E. M. S. **Avaliação clínica e diagnóstico da infecção por *Leishmania (Leishmania) infantum chagasi*, *Toxoplasma gondii*, *Neospora caninum* e presença de ectoparasitismo em cachorro-do-mato (*Cerdocyon thous*) no Estado de Pernambuco, Brasil.** 68f. Recife: PE. Tese (Doutorado), Universidade Federal Rural de Pernambuco, Recife, 2015.

SANTOS, P.M.S.; SILVA, S.G.N.; FONSECA, C. F.; OLIVEIRA J.B. Parasitos de aves e mamíferos silvestres em cativeiro no estado de Pernambuco. **Pesquisa Veterinária Brasileira**, v.35, n.9, p.788-794,2015.

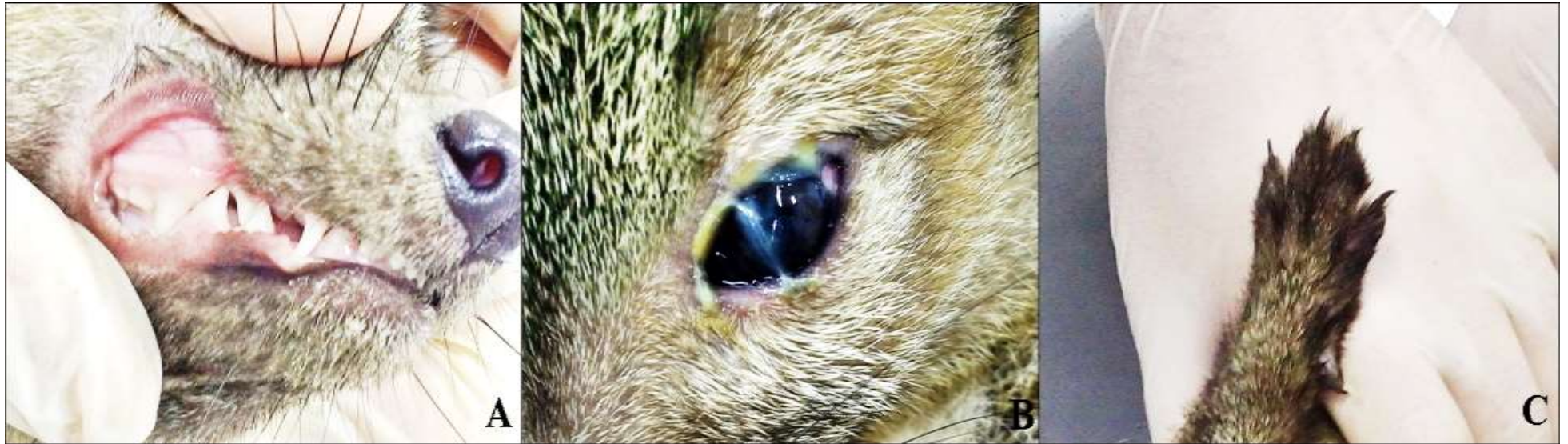TAYLOR, M. A.; COOP, R. L.; WALL, R. L. **Parasitologia Veterinária**. 3. ed. Rio de Janeiro: Guanabara Koogan; 2010.

TRONCARELLI, M.Z.; CAMARGO, J.B.; MACHADO, J.G.; LUCHEIS, S.B.; LANGONI, H. *Leishmania* spp. and/or *Trypanosoma cruzi* diagnosis in dogs from endemic and nonendemic areas for canine visceral leishmaniasis. **Veterinary Parasitology**, v.164, p.118–123, 2009

Tabela 1. Frequência absoluta e relativa de agentes parasitários em carnívoros selvagens cativos.

Parasito	Espécie				Positividade geral % (n/N)	Método de diagnóstico
	<i>Cerdocyon thous</i> % (n/N)	<i>Leopardus pardalis</i> % (n/N)	<i>Nasua nasua</i> % (n/N)	<i>Procyon cancrivorus</i> % (n/N)		
<i>Ancylostoma</i> sp.	33,3% (2/6)	100% (1/1)	0% (0/4)	0% (0/9)	15,0 % (3/20)	FLOTAC®
<i>Cryptosporidium</i> sp.	16,6% (1/6)	100% (1/1)	0% (0/4)	0% (0/9)	10,0 % (2/20)	Centrifugo-sedimentação e Merifluor®
<i>Cystoisospora</i> sp.	0% (0/6)	100% (1/1)	0% (0/4)	0% (0/9)	5,0% (1/20)	FLOTAC®
<i>Entamoeba</i> sp.	0% (0/6)	0% (0/1)	0% (0/4)	11,1% (1/9)	10,0 % (2/20)	FLOTAC®
<i>Giardia</i> sp.	16,6% (1/6)	0% (0/1)	0% (0/4)	11,1% (1/9)	10,0% (2/20)	FLOTAC® e Merifluor®
<i>Strongyloides</i> sp.	33,3% (2/6)	0% (0/1)	0% (0/4)	0% (0/9)	10,0% (2/20)	FLOTAC®
<i>Toxocara</i> sp.	0% (0/6)	100% (1/1)	0% (0/4)	0% (0/9)	5,0% (1/20)	FLOTAC®
<i>L. donovani</i> (complexo)	16,6% (1/6)	100% (1/1)	0% (0/4)	0% (0/9)	10,0% (2/20)	PCR
<i>T. gondii</i>	33,3% (2/6)	0% (0/1)	25% (1/4)	0% (0/9)	0% (0/20)	Nested PCR

Figura 1. Exemplar de cachorro-do-mato (*C. thous*) cativo do Estado de Sergipe, positivo para *L. donovani* apresentando mucosas hipocoradas (A), conjuntivite (B) e onicogribose (C).



CAPÍTULO V

**AGENTES PARASITÁRIOS DE IMPORTÂNCIA ZONÓTICA EM
PRIMATAS NÃO-HUMANOS SELVAGENS**

Agentes parasitários de importância zoonótica em primatas não-humanos selvagens

Victor Fernando Santana Lima^{1*}, André Beal Galina², Sofia Cerqueira Schettino³, Rafael Antonio Nascimento Ramos⁴, Maria Aparecida da Gloria Faustino¹, Leucio Câmara Alves¹

¹ *Departamento de Medicina veterinária, Universidade Federal Rural de Pernambuco, Recife, Pernambuco, Brasil*

² *Instituto Brasileiro do Meio Ambiente e dos Recursos Naturais Renováveis, Aracaju, Sergipe, Brasil*

³ *Departamento de Medicina veterinária, Universidade Federal de Sergipe, São Cristóvão, Sergipe*

⁴ *Unidade Acadêmica de Garanhuns, Universidade Federal Rural de Pernambuco, Garanhuns, Pernambuco, Brasil*

Resumo

O Brasil é conhecido mundialmente por sua biodiversidade, particularmente pela variedade de espécies de mamíferos silvestres existente no País. Apesar de toda esta riqueza, alterações ambientais e ecológicas, vêm contribuindo para a dispersão de inúmeras zoonoses parasitárias, e a interação entre humanos e animais selvagens, especificamente primatas não-humanos pode ser um fator determinante na cadeia de transmissão de alguns agentes patogênicos. Diante do exposto, objetivou-se nesse estudo identificar agentes parasitários de importância zoonótica em primatas não-humanos selvagens. Para isso, 23 amostras fecais e sanguíneas de *Callithrix jacchus* “Sagui-de-tufo-branco” (n = 17) e *Sapajus libidinosus* “Macaco-prego” (n = 06) foram coletadas e posteriormente foram analisadas por meio de testes parasitológicos (FLOTAC® e centrifugo-sedimentação), imunológicos (Merifluor®) e moleculares (PCR e PCR Nested) para pesquisa de agentes parasitários. De todas as amostras analisadas, 39,13% (9/23) dos primatas não-humanos foram positivas para helmintos e/ou protozoários, destacando *Cryptosporidium* sp., *Giardia* sp., *L. donovani* e *T. gondii*, que são conhecidos por serem agentes oportunistas que além de infectar animais, podem ser transmitidos para humanos que mantenham estreito contato com estes animais. Sendo assim, conclui-se que os primatas não-humanos são hospedeiros de patógenos que podem ser transmitidos para humanos que mantem estreito contato com estes animais, os quais podem ser considerados sentinelas para a vigilância em saúde de doenças como a toxoplasmose.

Palavras-chave: mamíferos selvagens, primata, zoonoses.

1. Introdução

Conhecido mundialmente por albergar cerca de 14% da biota mundial (LEWINSOHN e PRADO, 2002), no Brasil já foram catalogadas mais de 8 mil espécies de vertebrados vivendo na Amazônia e Caatinga, Cerrado, Pampas, Pantanal e Mata Atlântica (ICMBIO, 2017).

Apesar de toda esta riqueza, a fauna silvestre está sendo ameaçada por uma verdadeira exploração predatória. O desmatamento das florestas, a poluição das águas, o comércio ilegal de animais e a caça predatória são fatores que vêm exterminando diversas espécies de mamíferos silvestres (MARCHINI et al., 2011). Além disso fatores ambientais e ecológicos, vêm contribuindo para o surgimento de doenças de importância em saúde pública.

Esse estreito contato entre humanos e animais originou uma cadeia trófica com mais de 1.400 organismos infecciosos, incluindo vírus e príons, bactérias e rickettsias, fungos, e parasitos (TAYLOR et al., 2001; KRAUSS et al., 2003). Certamente, para as zoonoses parasitárias, a expansão dos ambientes urbanos, principalmente em áreas não desenvolvidas, atrelada à presença de animais silvestres acarretam no aumento das taxas de morbidade e mortalidade em humanos e animais (ALLEN et al., 2016).

Prova de que o comportamento humano pode afetar a dinâmica da transmissão de doenças entre espécies domésticas e silvestres foi registrada em mamíferos selvagens africanos, sendo verificado que espécimes que habitam áreas próximas a vilarejos, onde existem diferentes animais domésticos que vivem soltos, são mais afetados por patógenos (ALEXANDER e MCNUTT, 2010; WOODROFFE et al., 2012).

Sabendo-se que a presença de populações humanas em áreas florestais representam uma das causas de ameaça à conservação de espécies de animais silvestres no Brasil, atrelado à importância destes animais na transmissão de parasitos que podem oferecer risco a saúde pública, objetivou-se nesse estudo identificar agentes parasitários de importância zoonótica em primatas não-humanos selvagens.

2. Material e Métodos

Aspectos éticos

Este estudo foi aprovado pelo Instituto Chico Mendes de Conservação da Biodiversidade - ICMBio (número de licença 59962-1) e realizado de acordo com as recomendações atuais do Colégio Brasileiro de Experimentação Animal.

Animais

Foram coletadas por conveniência não probabilística amostras biológicas (sangue e fezes) de 23 primatas selvagens, pertencentes a duas espécies: *Callithrix jacchus* “Sagui-de-tufo-branco” (n = 17) e *Sapajus libidinosus* “Macaco-prego” (n = 06), provenientes de resgates realizados por órgãos ambientais e entrega voluntária por parte da população, no setor de animais silvestres do Centro de Triagem de Animais Silvestres de Sergipe, CETAS/SE do IBAMA. Para a maioria dos animais analisados não havia registro de sua origem.

Inicialmente, todos os animais foram contidos fisicamente para a realização de exame físico detalhado, no qual dados clínicos, manejo e biometria foram registradas em fichas individuais. Quando necessário, a contenção química foi realizada, sendo administrado por via intramuscular uma associação de cloridrato de cetamina (8 mg/Kg) e cloridrato de xilazina (0,8 mg/Kg).

De cada animal foram coletados amostras fecais também foram colhidas, mediante defecação espontânea, sendo estas acondicionadas em tubos coletores contendo formol 10%, além de 2 mL de sangue por punção da veia cefálica, femoral e/ou jugular.

Nos animais que apresentavam lesões cutâneas, foi realizada raspado cutâneo da pele com auxílio de lâminas de bisturi. A partir do material obtido foram confeccionados esfregaços em lâminas de vidro, as quais após o processo de secagem em temperatura ambiente, foram coradas pelo método de coloração hematológica estabelecida por Romanowsky, e examinadas em microscópio óptico com objetiva de 100x.

Diagnóstico parasitológico e imunológico

Para detecção de cistos, oocistos e ovos de parasitos gastrointestinais foi utilizada a técnica coproparasitológica de FLOTAC® (CRINGOLI et al., 2010).

Todas as amostras fecais também foram submetidas à centrifugo-sedimentação em formol e éter, com posterior preparação de esfregaços e coloração pela técnica de Kinyoun (BRASIL, 1996) para identificação de oocistos de *Cryptosporidium* spp. Posteriormente, as amostras foram analisadas pelo teste de imunofluorescência direta (Kit Merifluor® *Cryptosporidium/Giardia*, Meridian Bioscience), por meio do qual cistos e oocistos foram identificados com base em sua forma, tamanho e padrão de intensidade de imunofluorescência. Todos os cistos, ovos, oocistos e larvas observados nas amostras fecais foram mensurados, fotografados e identificados com base em características morfológicas e morfométricas fornecidas por Bowman et al. (2006) e Taylor et al. (2010).

Diagnóstico molecular

Para o diagnóstico molecular de protozoários e filarídeos sanguíneos, DNA foi extraído a partir de 200µL de sangue, utilizando-se o kit comercial Tissue & Blood Qiapm (QIAGEN) conforme recomendações do fabricante.

Para amplificação de DNA de *Dirofilaria immitis*, *L. donovani*, *L. braziliensis*, *T. gondii* e *T. cruzi* foram utilizados os primers descritos no quadro abaixo.

Agente	Primes	Autor
<i>Dirofilaria immitis</i>	Fila12SF e Fila12SR	Otranto et al. (2011)
<i>L. donovani</i>	MC1 e MC2	Cortes et al. (2004)
<i>L. braziliensis</i>	B1 e B2	Reithinger et al. (2000)
<i>T. gondii</i>	NN1 e NN2	Hurtado et al. (2001)
<i>T. cruzi</i>	S35 e S36	Avila et al. (1991)

Os produtos de PCR amplificados foram submetidos a eletroforese em géis de agarose a 1,5% corados com BlueGreen (LGC® Biotecnologia, Cotia, São Paulo, Brasil) e visualizados sob luz UV.

Análise de dados

Todos os dados foram analisados usando o software InStat (GraphPad Software, Inc., 2000), com nível de significância de $p < 0,05$.

3. Resultados

Foram detectados parasitos em pelo menos 39,13% (9/23) dos primatas não-humanos, sendo 35,29% (6/17) e 50% (3/6) em *C. jacchus* e *S. libidinosus*, respectivamente, por meio do diagnóstico parasitológico, imunológico e/ou molecular. Destes, 44,4% (4/9) e 55,6% (5/9) dos animais foram machos e fêmeas, sendo 22,3% (2/9) e 77,7% (7/9) jovens e adultos, respectivamente.

Nas amostras de fecais de *C. jacchus* foram detectados ovos de Ancylostomatidae (5,8%; 1/17) e *Taenia* sp. (5,8%; 1/17), oocistos de *Cryptosporidium* sp. (5,8%; 1/17), cistos de *Giardia* sp. (5,8%; 1/17). Já nas amostras de sangue DNA de *T. gondii* foi observado em 11,7% (2/17) dos animais (Tabela 1).

Nas amostras biológicas dos seis espécimes de *S. libidinosus* foram diagnosticados apenas ovos de *Strongyloides* sp. (16,6%; 1/6), oocistos de *Cryptosporidium* sp. (33,3%; 2/6), e cistos de *Entamoeba* sp. (16,6%; 1/6) e *Giardia* sp. (66,7%; 4/6) (Tabela 1).

Co-infecções foram observadas em 55,5% dos animais, sendo notadas cinco tipos de interações parasitárias: 1) *Giardia* sp. + *Taenia* sp. e 2) *Ancylostomatidae* + *Cryptosporidium* sp. em macacos-prego, e 3) *Giardia* sp. + *T. gondii*; 4) *Cryptosporidium* sp. + *Entamoeba* sp. + *Giardia* sp.; e 5) *Cryptosporidium* sp. + *Giardia* sp. em saguis-de-tufo-branco.

Apesar da positividade para os diferentes parasitos, 82,60 % (19/23) dos animais não apresentavam nenhum sinal clínico. Entretanto, 17,40% (4/23) dos primatas não-humanos apresentavam sinais como: alopecia, diarreia, fraqueza, mucosas hipocoradas e mialgia em três *C. jacchus*; e diarreia e alopecia em um exemplar de *S. libidinosus*.

4. Discussão

O percentual de positividade (39,13%) observado nas duas espécies de primatas não-humanos selvagens aqui estudadas são superiores aos observados por Santos et al. (2015) que ao analisarem amostras fecais de macacos-prego (*Sapajus libidinosus*), macacos-prego-galego (*Sapajus flavius*), saguis-de-tufos-brancos (*C. jacchus*) e saguis-de-tufos-pretos (*C. penicilata*), provenientes do CETAS do Recife – PE constataram 32% (25/78) dos animais parasitados por endoparasitos gastrointestinais.

De forma semelhante, Leite et al. (2008) ao pesquisar *Leishmania* spp. e *Toxoplasma gondii* em amostras sanguíneas de 14 *Cebus apella* do Centro de Reabilitação de Animais Silvestres (CRAS) de Campo Grande - MS, constataram que nenhum dos primatas foi positivo para a pesquisa de anticorpos anti-*Leishmania* spp., porém detectaram anticorpos anti-*T. gondii* em 28,7% (4/14) dos macacos pela RIFI e 30,8% (4/13) pelo MAT.

Nas amostras fecais dos primatas analisadas neste estudo, foram detectados e identificados ovos de helmintos (*Ancylostoma* sp., *Strongyloides* sp., e *Taenia* sp.), além de oocistos e cistos de protozoários gastrointestinais (*Cryptosporidium* sp., *Giardia* sp. e *Entamoeba* sp.) por meio da associação de três métodos de diagnóstico coproparasitológico: FLOTAC, Centrifugo-sedimentação e Merifluor®, aumentando assim a precisão de detecção dos diferentes parasitos eliminados nas fezes (BORGES et al., 2017).

A associação de diferentes testes coproparasitológicos é essencial na detecção dos enteroparasitos de animais selvagens, pode ser constatado nos resultados de Rodrigues et al. (2017) que ao analisarem amostras fecais de macacos-pregos, utilizando apenas a sedimentação espontânea (Hoffman et al., 1934), não detectaram nenhum endoparasito gastrointestinal nestes animais.

Embora não se tenha encontrado nenhum exemplar de primata não-humano do CETAS/SE positivo para *Leishmania* sp., os mesmos são consideradas reservatórios da *Leishmania* spp. e em alguns casos a distribuição espacial das leishmanioses em animais

silvestres e sinantrópicos pode estar paralela aos de animais domésticos (NUNES et al., 2001; ROQUE e JANSEN, 2014).

Quanto à identificação de *T. gondii* em *C. jacchus*, a presença deste agente parasitários pode estar relacionada ao manejo alimentar, e a contaminação ambiental por fezes de felídeos contendo oocistos esporulados (CUBAS et al., 2006). Além disso, destaca-se a invasão dos recintos dos animais por aves e roedores sinantrópicos que podem ser predados pelos canídeos e primatas cativos (VALENTINI et al., 2004).

E à possibilidade de transmissão aos humanos que mantem contato direto e/ou indireto com estes animais, vale lembrar que *Entamoeba* sp., *Giardia*, *Cryptosporidium* e *T. gondii* são agentes oportunistas facilmente transmitido pelo consumo de alimentos e água contendo cistos e oocistos, bem como pela inalação (ex. *Cryptosporidium* sp.) (HELLER et al., 2004).

Fazendo uma analogia à ocorrência de *Cryptosporidium* em outros mamíferos selvagens, Borges et al. (2007) destacam que veterinário, tratadores e/ou qualquer pessoa que mantenha contato direto com animais positivos e/ou o ambiente onde estes vivem estão expostos à infecção por *Cryptosporidium* spp. Assim, o uso de medidas preventivas e corretivas devem ser empregadas diariamente nos recintos, mesmo sabendo-se que alguns parasitos são conhecidos por sua resistência a cloração e a eficiência da remoção de cistos, oocistos e ovos por desinfecção ainda não é tão eficaz (LECHEVALLIER, 1995).

Por fim, convém ressaltar que os animais selvagens além de excelentes bioindicadores, podem atuar como organismos sentinelas de doenças, podendo monitorar os níveis de impacto prejudiciais ao meio ambiente, em escala temporal e espacial (PEAKALL e BOYD, 1987).

5. Conclusão

Os primatas não-humanos são hospedeiros de patógenos que podem ser transmitidos para humanos que mantêm estreito contato com estes animais, criando assim, uma cadeia trófica entre os agentes parasitários, humanos e os primatas não-humanos. Além disso, estes animais selvagens podem ser considerados sentinelas para a vigilância em saúde de doenças como a Toxoplasmose.

6. Referências bibliográficas

ALEXANDER, K. A.; MCNUTT, J. W. Human behavior influences infectious disease emergence at the human-animal interface. **Frontiers in Ecology and the Environment**, v.8, n.10, p.522-526, 2010.

ALLEN, T.; MURRAY, K. A.; ZAMBRANA-TORRELIO, C.; MORSE, S. S.; RONDININI, C.; MARCO, M. D.; BREIT, N.; OLIVAL, K. J.; DASZAK, P. Global hotspots and correlates of emerging zoonotic diseases. **Nature**, v. 8, p. 1124, 2017.

AVILA, H. A.; SIGMAN, D. S.; COHEN, L. M.; MILLIKAN, R. C.; SIMPSON, L. Polymerase chain reaction amplification of *Trypanosoma cruzi* kinetoplast minicircle DNA isolated from whole blood lysates: diagnosis of chronic Chagas' disease. **Molecular and Biochemical Parasitology**, v.48, n.2, p.211-221, 1991.

BORGES, J. C. G.; ALVES, L. C.; FAUSTINO, M.A.G.; LIMA, A. M. A. Ocorrência de *Cryptosporidium* spp. em peixes-boi marinhos (*Trichechus manatus*) e funcionários envolvidos no manejo da espécie. **Estudos de Biologia**, v.29, n.66, p.33-41, 2007.

BORGES, J. C. G.; LIMA, D. S.; DA SILVA, E. M.; MOREIRA, A. L. O ; MARMONTEL, M.; CARVALHO, V. L.; AMARAL, R. S.; LAZZARINI, S. M.; ALVES, L. C. *Cryptosporidium* spp. and *Giardia* sp. in aquatic mammals in northern and northeastern Brazil. **Diseases of Aquatic Organisms**, v. 126, p. 25-31, 2017.

BRASIL, Ministério da Saúde. **Infecções oportunistas por parasitas em AIDS: técnicas de diagnóstico** (1ed). Ministério da Saúde, Brasília, 1996. 17p.

BOWMAN, D. D.; LYNN, R. C.; EBERHARD, M. L.; ALCARAZ, A. **Parasitologia Veterinária de Georgis**. 8. Ed. São Paulo: Elsevier; 2006.

CORTES, S.; ROLÃO, N.; RAMADA, J.; CAMPINO, L. PCR as a rapid and sensitive tool in the diagnosis of human and canine leishmaniasis using *Leishmania donovani* s.l.-specific kinetoplastid primers. **Transactions of the Royal Society of Tropical Medicine and Hygiene**, v.98, p.12-17, 2004.

CRINGOLI, G.; RINALDI, L.; MAURELLI, M.P.; UTZINGER, J. FLOTAC: new multivalente techniques for qualitative and quantitative copromicroscopic diagnosis of parasites in animals and humans. **Nature Protocols**, v.5, p.503–515. 2010.

CUBAS, Z. S.; SILVA, J. C. R.; CATÃO-DIAS, J. L. **Tratado de Animais Selvagens. Medicina Veterinária**. São Paulo: Roca, 2006, 1376p.

HELLER, L.; BASTOS, R. K. X.; VIEIRA, M. B. C.; BRITO, L. L. A.; MOTA, S. M. M.; OLIVEIRA, A. A.; MACHADO, P. M. SALVADOR, D. P.; CARDOSO, A. B. *Cryptosporidium* Oocysts and *Giardia* Cysts: Environmental Circulation and Health Risks. **Epidemiologia e Serviços de Saúde**, v.13, n.2, p.79 – 92, 2004.

HOFFMAN, W. A.; PONS, J. A.; JANER, J. L. The Sedimentation-Concentration Method in *Schistosomiasis mansoni*. **Puerto Rico Journal of Public Health and Tropical Medicine**, v. 9, n. 3, 1934.

HURTADO, A.; ADURIZ, G.; MORENO, B.; BARANDIKA, J.; GARCÍA-PÉREZ, A. L. Single tube nested PCR for the detection of *Toxoplasma gondii* in fetal tissues from naturally aborted ewes. **Veterinary Parasitology**, v.102, n.1-2, p.17-27, 2001.

ICMBIO – Instituto Chico Mendes de Conservação da Biodiversidade. **Unidades de conservação**, 2017. Disponível em:<

<http://www.icmbio.gov.br/portal/unidadesdeconservacao/biomas-brasileiros>>. Acesso em 25 nov. 2017.

KRAUSS, H.; WEBER, A.; APPEL, M.; ISENBERG, H. D.; SCHIEFER, H. G.; SLENCZKA, W.; VON GRAEVENITZ, A.; ZAHNER, H. **Zoonoses: Infectious Diseases Transmissible from Animals to Humans**. Washington DC: American Society of Microbiology Press, 2003.

LECHEVALLIER, M. W.; NORTON, W. D. *Giardia* and *Cryptosporidium* in raw and finished water. **Journal American Water Works Association**, v.87, n.9, p.54-68, 1995.

LEITE, T.N.B.; MAJA, T. DE A.; OVANDO, T.M.; CANTADORI, D.T.; SCHIMIDT, L. R.; GUÉRCIO, A.C.; CAVALCANTI, Á.; LOPES, F.M. R.; CUNHA, I.A.L. DA; NAVARRO, I.T. Occurrence of infection *Leishmania* spp. and *Toxoplasma gondii* in monkeys (*Cebus elati*) from Campo Grande, MS. **Revista Brasileira de Parasitologia Veterinária**, v. 17, supl. 1, p. 307-310, 2008.

LEWINSOHN, T. M.; PRADO, P. I. **Biodiversidade brasileira: síntese do estado atual do conhecimento**. Contexto, São Paulo. 2002. 5p.

MARCHINI, S.; CAVALCANTI, S.M.C.; PAULA, R.C. **Predadores silvestres e animais domésticos – Guia prático de convivência**. Instituto Chico Mendes de Conservação da Biodiversidade – ICMBio, 2011. 45p.

NUNES, V. L. B.; GALATI, E. A. B.; NUNES, D. B.; ZINEZZI, R. O.; SAVANI, E. S. M. M.; ISHICAWA, E.; CAMARGO, M. C. G. O.; D’ÁURIA, S. R. N.; CRISTALDO, G.; ROCHA, H. C. Ocorrência de Leishmaniose visceral canina em assentamento agrícola do Estado do Mato Grosso do Sul, Brasil. **Revista da Sociedade Brasileira de Medicina Tropical**, v. 34, n. 3, p. 301-302, 2001.

OTRANTO, D.; BRIANTI, E.; LATROFA, M. S.; ANOSCIA, G.; WEIGL, S.; LIA, R. P.; GAGLIO, G.; MAPOLI, E.; GIANNETTO, S.; PAPADOPOULOS, E.; MIRÒ, G.; DANTAS-TORRES, F.; BAIN, O. On a *Cercopithifilaria* sp. transmitted by *Rhipicephalus sanguineus*: a neglected, but widespread filarioid of dogs. **Parasites & Vectors**, v.5, n.1.p-5-1, 2012.

REITHINGER R.; LAMBSON, B. E.; BARKER, D. C.; DAVIES, C. R. Use of PCR to detect *Leishmania (Viannia)* sp. in dog blood and bone marrow. **Journal of Clinical Microbiology**, v.38, p. 748-51, 2000.

RODRIGUES, A. F. C.; LIZAMA, M. L. A. P.; EMANUELLI I. P.; YAMAGUCHI, N. U.; PACCOLA, E. A. Endoparasitas relative lis em mamíferos silvestres nos fragmentos de floresta urbana. **Enciclopédia Biosfera**, v.14 n.25; p. 1333.

ROQUE, A. L. R.; JANSEN, A. M. Wild and synanthropic reservoirs of *Leishmania* species in the Americas. **International Journal for Parasitology: Parasites and Wildlife**, v.3, n.3, p.251–262, 2014.

SANTOS, P.M.S.; SILVA, S.G.N.; FONSECA, C. F.; OLIVEIRA J.B. Parasitos de aves e mamíferos silvestres em cativeiro no estado de Pernambuco. **Pesquisa Veterinária Brasileira**, v.35, n.9, p.788-794, 2015.

TAYLOR, M. A.; COOP, R. L.; WALL, R. L. **Parasitologia Veterinária**. 3. Ed. Rio de Janeiro: Guanabara Koogan; 2010.

TAYLOR, L. H.; LATHAM, S. M.; WOOLHOUSE, M. E. Risk factors for human disease emergence. Philos. **Philosophical Transactions of the Royal Society of London**, v.356, p. 983–989, 2001.

VALENTINI, E. J. G.; CAPRARA, A.; SOUZA, S. L. P.; MATTARAIA, V. G. M.; GENNARI, S. M.; RODRIGUES, U. P.; FRANCISCO, F. M.; SOARES, R. M. Investigação sorológica de infecção por *Toxoplasma gondii* em colônia de macacos da espécie *Macaca mulatta*. **Arquivos do Instituto Biológico de São Paulo**,v. 71, n. 4, p. 507-510, 2004

WOODROFFE, R.; PRAGER, K. C.; MUNSON, L.; CONRAD, P. A.; DUBOVI, E. J.; MAZET, J. A. Contact with domestic dogs increases pathogen exposure in endangered African wild dogs (*Lycaon pictus*). **PloS One**, v.7, n.1, 2012.

Tabela 1. Frequência absoluta e relativa de agentes parasitários em primatas não-humanos selvagens.

Parasito	Espécie		Positividade geral % (n/N)	Método de diagnóstico
	<i>Callithrix jacchus</i> % (n/N)	<i>Sapajus libidinosus</i> % (n/N)		
Ancylostomatidae	5,8% (1/17)	0% (0/6)	4,3% (1/23)	FLOTAC®
<i>Cryptosporidium</i> sp.	5,8% (1/17)	33,3% (2/6)	13,0% (3/23)	Centrifugo-sedimentação e Merifluor®
<i>Entamoeba</i> sp.	0% (0/17)	16,6% (1/6)	4,3% (1/23)	FLOTAC®
<i>Giardia</i> sp.	11,7% (2/17)	66,6% (4/6)	26,0% (6/23)	FLOTAC® e Merifluor®
<i>Strongyloides</i> sp.	0% (0/17)	16,6% (1/6)	4,3% (1/23)	FLOTAC®
<i>Taenia</i> sp.	5,8% (1/17)	0% (0/6)	4,3% (1/23)	FLOTAC®
<i>T. gondii</i>	11,7% (2/17)	0% (0/6)	8,6% (2/23)	Nested PCR

CAPÍTULO VI

PARTICIPAÇÃO DE ANIMAIS SILVESTRES, SINANTRÓPICOS E DOMÉSTICOS EM ÁREAS ENDÊMICAS PARA LEISHMANIOSE VISCERAL

Participação de animais silvestres, sinantrópicos e domésticos em áreas endêmicas para Leishmaniose Visceral

Victor Fernando Santana Lima^{1*}, Wagner Wesley Araújo Andrade¹, Janilene de Oliveira Nascimento¹, Amanda Pina dos Santos¹, Laís Ribeiro Berenguer¹, Ana Gabriela Oliveira Rêgo¹, Maria Vanuza Nunes de Meirelles¹, Rafael Antonio Nascimento Ramos², Maria Aparecida da Gloria Faustino¹, Leucio Câmara Alves¹

¹ *Departamento de Medicina veterinária, Universidade Federal Rural de Pernambuco, Recife, Pernambuco, Brasil*

² *Unidade Acadêmica de Garanhuns, Universidade Federal Rural de Pernambuco, Garanhuns, Pernambuco, Brasil*

Resumo

As leishmanioses são doenças de notificação compulsória, caracterizadas por manifestações clínicas graves, sendo causadas por protozoários intracelulares obrigatórios, pertencentes ao gênero *Leishmania*, onde as espécies *L. (L.) infantum* e *L. (V.) braziliensis* são responsáveis pela maioria dos casos de leishmaniose no Brasil. Muitos estudos indicam a necessidade de investigações sobre o papel exato de espécies de animais na epidemiologia das leishmanioses, particularmente dos gambás e roedores, onde as presenças destes animais aumentam as chances de humanos e outros animais se infectarem. Sendo assim, objetivou-se nesse estudo avaliar a participação de animais silvestres, sinantrópicos e domésticos em áreas endêmicas para Leishmaniose Visceral. Para isso foi realizado o diagnóstico parasitológico por meio da citologia esfoliativa de lesões cutâneas, além de PCR do complexo *L. donovani* e *L. braziliensis* de sangue e de biópsia de baço, fígado e pele de roedores e gambás capturados em uma área endêmica para as leishmanioses no estado de Pernambuco. Nas localidades onde foram capturados animais sinantrópicos positivos para *Leishmania* foi procedido a coleta de sangue, pele, medula óssea e linfonodo da população canina. Como resultado formas amastigotas e DNA do complexo *L. donovani* foram detectadas em 8,3% (2/24) dos animais sinantrópicos (*D. albiventris* e *O. nigripes*); na população canina 29,4% (15/51) de cães reagentes para Leishmaniose Visceral, e 6,6% foram parasitologicamente e molecularmente positivo para o complexo *L. donovani*.

Palavras-chave: cães, roedores, gambás, *Leishmania* sp.

1. Introdução

As leishmanioses são antroponozoonoses de grande importância para a saúde pública, devido ao aumento no número de novos casos de humanos e animais infectados por protozoários do gênero *Leishmania* (DESJEUX, 2004; WHO, 2010). No Brasil são descritas cerca de sete espécies de *Leishmania* pertencentes aos subgêneros *Viannia* e *Leishmania*, onde *Leishmania (Leishmania) infantum* é responsável pela maioria dos casos de Leishmaniose Visceral (LV), sendo estes protozoários transmitidos para seus hospedeiros através da ação de flebotomíneos vetores (GRIMALDI-JÚNIOR; TESH, 1993; VALDIVIA et al., 2015).

No passado, a leishmaniose, era considerada uma doença essencialmente de transmissão rural (REY, 2001), hoje, apresenta-se com ciclos nitidamente urbanos e peri-urbanos, em decorrência de modificações sócio-ambientais, como desmatamento, e o êxodo rural, levando o homem para a periferia dos centros urbanos (BRASIL, 2004).

Atualmente, já se sabe que o parasito *Leishmania* sp. pode infectar diversas espécies de mamíferos domésticos e de vida livre, pertencentes às famílias Bovidae, Canidae, Cricetidae, Cunicuidae, Felidae, Equidae, Leporidae, Muridae, Mustelidae e Procyonidae (QUINNEL; COURTENAY, 2009). No entanto o cão doméstico, ainda seja considerado o principal reservatório da LV em áreas urbanas do Brasil (GONTIJO; MELO, 2004; BRASIL, 2007).

Muitos estudos têm indicado a necessidade de investigações sobre o papel exato de novas espécies de animais na epidemiologia das leishmanioses. Para isso métodos de diagnósticos parasitológicos, sorológicos e moleculares têm sido utilizado na detecção de animais infectados (SHERDING, 2006; BRASIL, 2007). Apartir desses achados, medidas efetivas para o controle dos vetores e dos reservatórios poderão ser adotadas para diminuir a expansão e o surgimento de novos casos das leishmanioses (COLOMBO et al., 2015; OVALLE-BRACHO et al., 2016).

Sabendo-se que a presença de animais silvestres, sinantrópicos e domésticos em áreas próximas a residências do homem, aumentam as chances destes se infectarem com *Leishmania* spp. (DIAS et al., 2003) e ao constante aumento de casos das leishmanioses no estado de Pernambuco, objetivou-se nesse estudo avaliar a participação de animais silvestres, sinantrópicos e domésticos em áreas endêmicas para Leishmaniose Visceral.

2. Material e Métodos

Aspectos éticos

O presente trabalho foi aprovado pela Comissão de Ética no Uso de Animais da Universidade Federal Rural de Pernambuco (licença nº 103/2015 e nº 127/2015) e do Sistema de Autorização e Informação em Biodiversidade com a licença de número 50.588-1.

Áreas de estudo

O município da Ilha de Itamaracá, o qual está localizado na zona da Mata do estado de Pernambuco, Região Metropolitana do Recife – RMR, distando a 47,5 quilômetros da capital do Estado, constituído por 19 bairros, ocupando uma área de 67 km² é conhecido por ser apresentar alguns dos maiores números de casos registrados de LV do estado, durante as últimas décadas (DANTAS-TORES e BRANDÃO-FILHO, 2006).

Animais sinantrópicos

No respectivo município, foi selecionada uma área na zona urbana com registros de casos humanos de leishmaniose visceral. Nestas localidades, foram realizadas capturas de marsupiais (*Didelphis albiventris* n = 12) e roedores (*Cerradomys subflavus* n = 2; *Rattus norvegicus* n = 2; *Rattus rattus* n = 4; *Oryzomys nigripes* n = 3; *Oryzomys fornesi* n = 1) sinantrópicos de diferentes espécies, idades e sexos.

Para captura dos animais foram utilizadas armadilhas Tomahawk (*tipo Live Trap*) com dimensões padronizadas para animais de pequeno porte (30 x 17,5 x 15,5 cm), iscadas com abacaxi e pasta de amendoim. As armadilhas foram dispostas ao entardecer, sendo recolhidas ao amanhecer do dia seguinte, obtendo-se um esforço amostral de 50 armadilhas/noite, totalizando 250 armadilhas/noites em cinco dias de capturas. A amostragem utilizada foi por conveniência não probabilística, capturando o maior número possível de animais.

Todos os animais capturados foram inicialmente contidos fisicamente e pesados. Nos marsupiais a contenção química foi realizada através da aplicação por via intramuscular de uma associação de cloridrato de cetamina (8 mg/Kg) e cloridrato de xilazina (0,8 mg/Kg), e após a confirmação do efeito anestésico, foi procedido o exame físico, sendo preenchida uma ficha específica de identificação para cada animal. E assim, foram realizadas as coletas de 2 mL de sangue por via intracardíaca, além de biópsia cutânea de ambas as bordas auriculares, obtendo-se fragmentos médios de 5 mm. Ao término do manejo dos marsupiais, aguardou-se o retorno completo da sedação e posteriormente liberação à vida livre, no mesmo local onde foram capturados.

Nos roedores, foi realizado a aplicação por via intraperitoneal, de uma associação de cetamina (22-40mg/Kg) e xilazina (1mg/Kg), e após confirmação do efeito anestésico, foi procedida à eutanásia, utilizando-se tiopental sódico em doses elevadas conforme recomendado pelo Conselho Federal de Medicina Veterinária (2012). Posterior ao exame físico foram realizadas coletas de 2 mL de sangue por via intracardíaca, além da biopsia de fragmentos com cerca de 5 mm do baço, fígado e de ambas as bordas auriculares.

É importante destacar que durante todo o procedimento de manipulação dos animais, foram adotados Equipamentos de Proteção Individual que proporcionaram proteção total do corpo do manipulador.

Animais domésticos

Nas localidades onde foram capturados animais sinantrópicos positivos para *Leishmania* sp. foi procedido a coleta de amostras biológicas na população canina localizada num raio de até 700 m do ponto de captura. No geral foram coletadas amostras de sangue de 51 cães errantes e/ou domiciliados, com idade superior a seis meses, de diferentes raças e sexo.

Para cada animal foi confeccionada uma ficha de identificação individual, com informações acerca das condições clínicas dos animais. De todos os animais foram colhidos aproximadamente 5 mililitros (ml) de sangue através da venopunção da veia cefálica ou jugular, sendo o material transferido para tubos coletores com e sem etilenodiaminotetracético de sódio (EDTA).

Diagnóstico Parasitológico e Imunológico

Nos animais que apresentaram lesões dermatológicas foi realizado raspado cutâneo. além de punção de linfonodo nos cães que apresentavam linfadenomegalia. A punção de medula óssea foi realizada no processo xifóide apenas de cães que apresentaram mais de quatro sinais clínicos compatíveis com leishmaniose, sendo então, aspirado uma alíquota do conteúdo, que foi imediatamente transferida para tubos de polipropileno contendo EDTA.

A partir do material obtido foram confeccionados esfregaços em lâminas de vidro com extremidade fosca lapidada as quais, após o processo de secagem em temperatura ambiente, foram coradas pelo método de panótico rápido. Sendo todas as amostras utilizadas na confecção de esfregaços e citologia esfoliativa, após o processo de secagem em temperatura ambiente, e coloração pelo panótico rápido, foram examinados em microscópio óptico com objetiva de 100x, sendo analisado todo o campo da lâmina.

O teste imunocrotoatográfico utilizado na população canina foi o DPP® Leishmaniose Visceral Canina da BioManguinhos (FIOCRUZ, BR) que utiliza como antígeno duas proteínas recombinantes k26/k39. As análises foram realizadas seguindo as instruções do fabricante.

Diagnóstico Molecular

Para o diagnóstico molecular, DNA foi extraído a partir de 200µL de sangue e/ou medula óssea, e 30 mg para tecidos (pele, fígado e baço), utilizando o kit comercial Tissue & Blood Qiamp (Qiagen) conforme recomendações do fabricante.

As reações de amplificação do complexo *Leishmania donovani* foram conduzidas utilizando os *primers* MC1: (5' – GTT AGC CGA TGG TGG TCT TG – 3') e MC2: (5' – CAC CCA TTT TTC CGA TTT TG – 3'), descritos por Cortes et al. (2004), que permitem à amplificação de 447 pares de base do DNA. E como controle positivo e negativo foram utilizados DNA extraído da medula óssea de um cão naturalmente infectado por *L. (L.) infantum* e água ultra-pura, respectivamente.

Já as reações para detecção de DNA do complexo *L. braziliensis* foi realizada utilizando-se os *primers* B1: (5' – GGG GTT GGT GTA ATA TAG TGG – 3') e B2: (5' – CTA ATT GTG CAC GGG GAG G – 3') conforme descrito por Reithinger et al., (2000), sendo utilizado como controle positivo DNA de formas promastigotas de *L. (V.) braziliensis* (MHOM/1975/M2903) mantidas em meio de cultura e como controle negativo água ultra-pura.

Os produtos amplificados foram submetidos à eletroforese horizontal em gel de agarose a 2% em um tampão TAE 1X, utilizando o corante BlueGreen® e marcador de peso molecular (100 bp DNA ladder - GibcoBRL-Life Technologies, MD, USA). Após a eletroforese, os géis foram visibilizados por meio de um transiluminador ultravioleta acoplado a um computador com programa de análise de imagens.

Análise dos dados

Para a análise estatística, foram calculadas a frequência relativa e absoluta de animais parasitados, usando-se o programa computacional InStat (GraphPad Software, Inc., 2000) com nível de significância $p < 0,05$.

3. Resultado

Ao exame físico dos animais sinantrópicos, não foram observadas alterações clínicas em 79,2% (19/24) dos espécimes. Embora, lesões cutâneas tenham sido notadas em pelo menos 20,8% (5/24) dos animais, sendo 60% e 40% gambás (*D. albiventris* n = 3) e roedores (*O. nigripes* n =2), respectivamente. Lesões bem definidas, com bordas elevadas e de aspecto úmido, foram observadas apenas em *D. albiventris* (20%; 1/5), enquanto que lesões cicatriciais foram observadas exclusivamente na cauda e orelhas de *D. albiventris* (60%; 3/5) e *O. nigripes* (40%; 2/5).

Apesar da presença de lesões dermatológicas em alguns gambás e roedores, formas amastigotas de *Leishmania* spp. foram visibilizadas exclusivamente na citologia esfoliativa de uma lesão ulcerativa na extremidade da cauda de uma fêmea adulta de *D. albiventris*. Já DNA do complexo *Leishmania donovani* foi detectado em 8,3% (2/24) na pele de *D. albiventris* e no sangue de *O. nigripes*. Nenhum animal foi positivo para o complexo *Leishmania braziliensis*.

Na população canina, foram observados 29,4% (15/51) de cães reagentes no DPP®. Destes, 46,6% (7/15) dos animais apresentaram alterações clínicas: alopecia (57,14%; 4/7), dermatite descamativa (28,57%; 2/7), dermatite ulcerativa (14,28%; 1/7), linfadenomegalia (71,42%; 5/7) e epistaxe (14,28%; 1/7). Apesar do número considerado de cães reagentes no DPP®, apenas um animal (6,6%; 1/15) foi positivo parasitologicamente e molecularmente para o complexo *L. donovani*.

A distribuição de animais positivos para o complexo *L. donovani*, reagentes para a LV e possíveis áreas de transmissão da leishmaniose envolvendo gambás, roedores e cães na Ilha de Itamaracá, PE, Brasil encontra-se na figura 1.

4. Discussão

Neste estudo, destaca-se a presença de animais sinantrópicos e domésticos positivos para o complexo *L. donovani* em uma área endêmica de Pernambuco. Sendo assim, o percentual de gambás e roedores positivos encontrados na área urbana da Ilha de Itamaracá foi superior ao observado por Nardi (2010) que, ao realizar um levantamento de mamíferos silvestres potencialmente reservatórios da *Leishmania* spp. no Parque Estadual Morro do Diabo detectou 3,2% de animais positivos, sendo três espécies de roedores *Akodon cursor*, *Dasyprocta azarae*, *Oligoryzomys* sp. e uma de gambá *D. albiventris*. De forma semelhante, Quintal (2010) ao realizar PCR em tempo real de amostras biológicas obtidas dos marsupiais *D. albiventris* e *Micoureus paraguayanus* detectou 1,65% de animais parasitados.

D. albiventris e *O. nigripes* foram as únicas espécies sinantrópicas positivas para o complexo *L. donovani*, comprovando assim, o papel dos marsupiais e roedores no ciclo

peridoméstico das leishmanioses na região (LAINSON, 2010; BRANDÃO-FILHO, 2003). Vale lembrar que estas espécies animais possuem caráter sinantrópico, com uma boa capacidade de adaptação em áreas periurbanas. Sendo assim, potenciais reservatórios de *Leishmania* sp. (SILVA et al., 2001; SANTIAGO et al., 2007).

Assim como observado na área estudada, o cão doméstico tem participado na epidemiologia da LV em ambientes urbanos, periurbanos e silvestres (OLIVEIRA, 2012), sendo observado nestes animais diferentes sinais clínicos: emaciação, caquexia, alopecia, dermatoses, principalmente nas orelhas, focinho e perioculares, onicogribose, hepatoesplenomegalia, linfadenopatia, enterorragia, artrites e paresia dos membros posteriores (BRASIL, 2006; PIMENTEL et al., 2008). A evolução dos sinais clínicos está relacionada à resposta imunológica de cada animal, podendo alguns cães serem portadores assintomáticos (GÁLLEGO, 2004).

Desta forma, os cães possivelmente podem ser potenciais dispersores de *Leishmania* ao se deslocarem entre o ambiente silvestre e urbano, como também podem ser perpetuadores do ciclo do parasito no meio silvestre (COURTENAY et al., 2002; WOODROFFE et al., 2004) destacam a hipótese de que os cães

Para o diagnóstico do complexo *L. donovani* em gambás, roedores e cães foram utilizadas diferentes amostras biológicas, as quais foram analisadas por métodos parasitológicos, imunológicos e molecular, sendo estes métodos indicados para o diagnóstico das leishmanioses em diversas espécies de animais (NARDI, 2010; OLIVEIRA, 2012).

Em trabalhos semelhantes, Tenório et al. (2011), destaca a importância da execução de testes para o diagnóstico de LV em animais silvestres e domésticos, com o objetivo de identificar precocemente animais infectados, e assim minimizar a disseminação do agente infeccioso para as espécies susceptíveis.

Apesar da ausência de animais positivos para o complexo *L. braziliensis*, é importante destacar que este agente tem sido registrado no estado de Pernambuco, bem como em regiões circunvizinhas à área estudada (ANDRADE, 2011). Sendo assim, é observada a persistência das antigas áreas de ocorrência da doença, demonstrando, no mínimo, que as atuais medidas de controle são insuficientes, para controlar a LV nas áreas endêmicas (DANTAS-TORRES e BRANDÃO-FILHO, 2006).

5. Conclusão

O presente estudo demonstra a persistência da leishmaniose na Ilha de Itamaracá, Pernambuco, onde marsupiais, roedores e cães participam do ciclo de transmissão do complexo *L. donovani*.

6. Referências Bibliográficas

ANDRADE, T. A. S. **Perfil epidemiológico dos casos notificados de Leishmaniose Tegumentar Americana no município de Igarassu/PE no período de 2008 a 2010.** 26f. Monografia (Especialização em Saúde Pública), Fundação Oswaldo Cruz, Centro de Pesquisas Aggeu Magalhães, Recife, 2011.

BRANDÃO-FILHO, S. P.; BRITO, M. E. F.; CARVALHO, F. G.; ISHIKAWA, E. A.; CUPOLILLO, E.; FLOETER-WINTER, L. M.; SHAW, J. J. Wild and synantropic hosts of *Leishmania (Vianna) braziliensis* in the endemic cutaneous leishmaniasis locality of Amaraji, Pernambuco State, Brazil. **Transactions of the Royal Society Tropical Medicine Hygiene**, v.97, p.291-296, 2003

BRASIL. MINISTÉRIO DA SAÚDE. **Manual de vigilância e controle da leishmaniose visceral.** Brasília, DF, 2004. 120p.

BRASIL. Ministério da Saúde. Secretaria de Vigilância em Saúde. **Manual de vigilância da Leishmaniose Tegumentar Americana.** 2.ed. Brasília, 2007. 181p.

BRASIL. Ministério da saúde. Secretaria Nacional de vigilância em saúde. Manual de vigilância e controle da leishmaniose visceral. Brasília, DF, 2006, 120 p.

COLOMBO, F. A.; PEREIRA-CHIOCCOLA, V. L.; MEIRA, C. S.; MOTOIE, G.; GAVA, R.; HIRAMOTO, R. M.; ALMEIDA, M. E.; SILVA, A. J.; CUTOLO, A. A.; MENZ, I. Performance of a real time PCR for leishmaniasis diagnosis using a *L. (L.) infantum* hypothetical protein as target in canine samples. **Experimental Parasitology**, v.157, p.156-162, 2015.

CFMV, Conselho Federal de Medicina Veterinária. **Guia brasileiro de boas práticas em eutanásia em animais-conceitos e procedimentos recomendados.** Brasília: CFMV, 2012. 62p.

COURTENAY, O.; QUINNELL, R. J.; GARCEZ, L. M.; DYE, C. Low infectiousness of a wildlife host of *Leishmania infantum*: the crab-eating fox is not important for transmission. **Parasitology**, v.125, p.407-414, 2002.

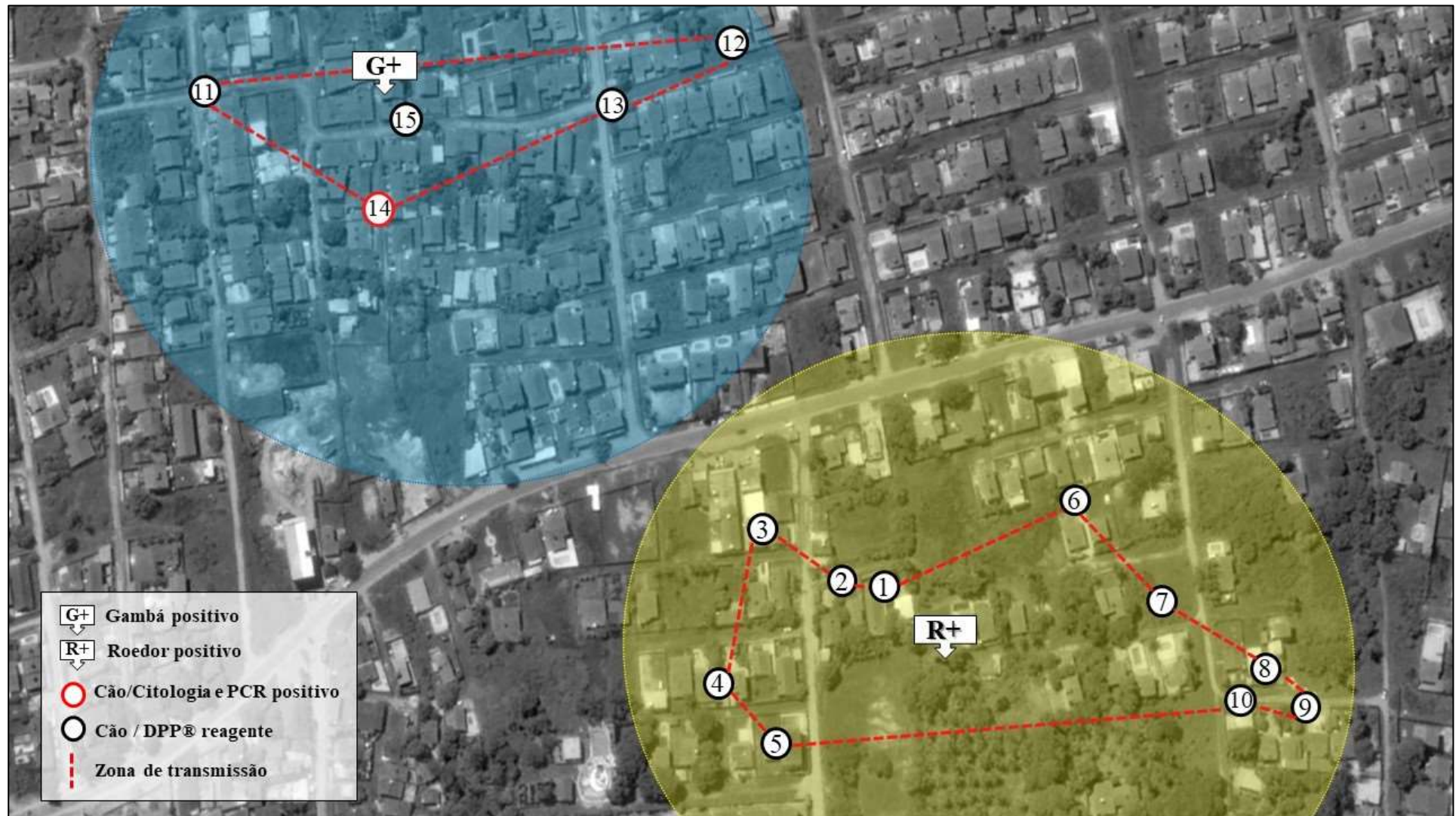DANTAS-TORRES, F.; BRANDÃO-FILHO, S. P. Expansão geográfica da leishmaniose visceral no Estado de Pernambuco. **Revista da Sociedade Brasileira de Medicina Tropical**, v.39, n.4, p.352-356, 2006.

DESJEUX, P. Leishmaniasis: current situation and new perspectives. **Comparative Immunology, Microbiology & Infectious Diseases**, v.27, n.5, p.305-318, 2004.

- DIAS, F. O. P.; LOROSO, E. S.; REBÊLO, J. M. M. Fonte alimentar sangüínea e a peridomiciliação de *Lutzomyia longipalpis* (Lutz & Neiva, 1912) (Psychodidae, Phlebotominae). **Caderno de Saúde Pública**, v.19, n.5, p.1373-1380, 2003.
- GÁLLEGO, M. Zoonosis emergentes por patógenos parásitos: las leishmaniosis. **Revue scientifique et technique (International Office of Epizootics)**, v. 23, n. 2, p. 661-676, 2004.
- GONTIJO, C. M. F.; MELO, M. N. Leishmaniose Visceral no Brasil: quadro atual, desafios e perspectivas. **Revista Brasileira de Epidemiologia**, v.7, n. 3, p. 338-349, 2004.
- GRIMALDI- JÚNIOR, G.; TESH, R.B. Leishmaniases of the New World: current concepts and in negative applications for future research. **Clinical Microbiology Reviews**, v.6, n.3, p.230-250, 1993.
- LAINSON, R. The Neotropical Leishmania species: a brief historical review of their discovery, ecology and taxonomy. **Revista Pan-Amazônica de Saúde**, v.1, n.2, p.13-32, 2010.
- NARDI, M. S. **Pesquisa de *Leishmania* sp. em flebotomíneos e mamíferos silvestres de fragmentos na região do Pontal do Paranapanema, SP.** 2010. 63p. Dissertação (Mestrado em Ciências), Faculdade de Medicina Veterinária e Zootecnia, Universidade de São Paulo, São Paulo, 2010.
- OLIVEIRA, R. L. **Pesquisa de anticorpos IgG anti-*Leishmania infatum* em raposas (*Cerdocyon thous*) de vida livre e de cativeiro e em cães domésticos (*Canis familiaris*) em Unidades de Conservação do Estado de Pernambuco.** 2012. 51p. Dissertação (Mestrado em Ciências Veterinárias), Universidade Federal Rural de Pernambuco, Recife, 2012.
- OVALLE-BRACHO, C.; DÍAZ-TORO, Y. R.; MUVDI-ARENAS, S. Polymerase chain reaction–miniexon: a promising diagnostic method for mucocutaneous leishmaniasis. **International Journal of Dermatology**, v. 55, n. 5, p.531-539. 2016.
- PIMENTEL, D. S.; ALBUQUERQUE, E. R.; FAUSTINO, M. A. G.; MAIA, F. C. L.; RAMOS, R. A. N.; ALVES, L. C. **A Alterações estruturais hepáticas e esplênicas em cães (*Canis familiaris*, Linnaeus, 1758) naturalmente infectados por *Leishmania (Leishmania) chagasi* (Cunha e Chagas, 1937).** *Medicina Veterinária*, Recife, v. 2, n. 2, p. 23-27, 2008.
- QUINNELL, R. J.; COURTENAY, O. Transmission, reservoir hosts and control of zoonotic visceral leishmaniasis. **Parasitology**, v.136, n.14, p.1915-1934, 2009.
- QUINTAL, A. P. N. ***Leishmania* spp. em reservatórios marsupiais *Didelphis albiventris* e *Micoureus paraguayanus*.** 2010. 47p. Dissertação (Mestrado em Ciência Animal), Faculdade de Odontologia UNESP, Araçatuba, 2010.

- REY, L. **Parasitologia**. 3.ed. Rio de Janeiro: Guanabara Koogan, 2001.
- SANTIAGO, M. E. B.; VASCONCELOS, R. O.; FATTORI, K. R.; MUNARI, D. P.; MICHELIN, A. F.; LIMA, V. M. F. A investigation of *Leishmania* spp. in *Didelphis* spp. from urban and periurban areas in Bauru (São Paulo, Brazil). **Veterinary Parasitology**, v.150, p.283-290, 2007.
- SHERDING, R. G. **Toxoplasmose e outras infecções protozoárias sistêmicas**. 3ed. Manual Saunders. New York: Elsevier, 2006. 223-234p.
- SILVA, E. S.; GOTIJO, C. M.; PACHECO, R. S.; FIUZA, V. O.; BRAZIL, R. P. Visceral Leishmaniasis in the Metropolitan Region of Belo Horizonte, State of Minas Gerais. **Memórias do Instituto Oswaldo Cruz**, v.96, n.3, p.285-291, 2001.
- VALDIVIA, H. O.; REIS-CUNHA, J. L.; RODRIGUES-LUIZ, G. F.; BAPTISTA, R. P.; BALDEVIANO, G. C.; GERBASI, R. V.; DOBSON, D. E.; PRATLONG, F.; BASTIEN, P.; LESCANO, A. G.; BEVERLEY, S. M.; BARTHOLOMEU, D. C. Comparative genomic analysis of *Leishmania (Viannia) peruviana* and *Leishmania (Viannia) braziliensis*. **BMC Genomics**, v.16, p.715, 2015.
- WHO, World Health Organization. Control of the leishmaniasis. **WHO Technical Report Series**, v.949, p.1-202, 2010.
- WOODROFFE, R.; CLEVELAND, S.; COURTENAY, D. O.; LAURENSEN, M. K.; ARTOIS, M. **Infectious disease in the management and conservation of wild canids**. In: Macdonald D. W., Sillero-Zubiri C. *The Biology & Conservation of Wild Canids*. Oxford University Press, Oxford, 2004). 123-142p.

Figura 1. Distribuição de animais sinantrópicos e domésticos reagentes e/ou positivos para leishmaniose.



5. CONCLUSÕES GERAIS

A presença de parasitos em gatos ferais e roedores da Ilha de Fernando de Noronha pode ser resultado de eventos ecológicos e sua introdução neste ambiente, pode estar relacionado a alterações ambientais. Portanto, as pessoas que vivem nesta área podem estar participando da cadeia epidemiológica de transmissão de parasitos gastrointestinais, juntamente com as populações de gatos selvagens e roedores no arquipélago.

Os morcegos neotropicais do Nordeste do Brasil são parasitados por uma diversidade de helmintos e protozoários gastrointestinais, no qual algumas espécies podem ter importantes implicações para a saúde pública. Além disso, esta riqueza parasitária pode estar relacionada à presença dos quirópteros em áreas urbanas e peri-urbanas, o que pode ser o resultado de mudanças ambientais que são determinantes para a manutenção destes parasitos no ambiente.

Helmintos e protozoários zoonóticos de relevância em Saúde Pública podem ser detectados em roedores da Caatinga e da Mata Atlântica.

Os carnívoros selvagens cativos do estado de Sergipe são parasitados por diferentes agentes parasitários, dentre estes destacamos *Leishmania* spp., *Toxoplasma gondii*, *Cryptosporidium* spp., *Giardia* spp. e helmintos gastrointestinais, estando estes animais participando da cadeia epidemiológica de transmissão destes parasitos na área estudada.

Os primatas não-humanos são hospedeiros de patógenos que podem ser transmitidos para humanos que mantem estreito contato com estes animais, criando assim, uma cadeia trófica entre os agentes parasitários, humanos e os primatas não-humanos. Além disso, estes animais selvagens podem ser considerados sentinelas para a vigilância em saúde de doenças como a Toxoplasmose.

O presente estudo demonstra que houve a persistência da leishmaniose na Ilha de Itamaracá, Pernambuco, no qual marsupiais, roedores e cães participam do ciclo de transmissão do complexo *L. donovani*.

ANEXOS